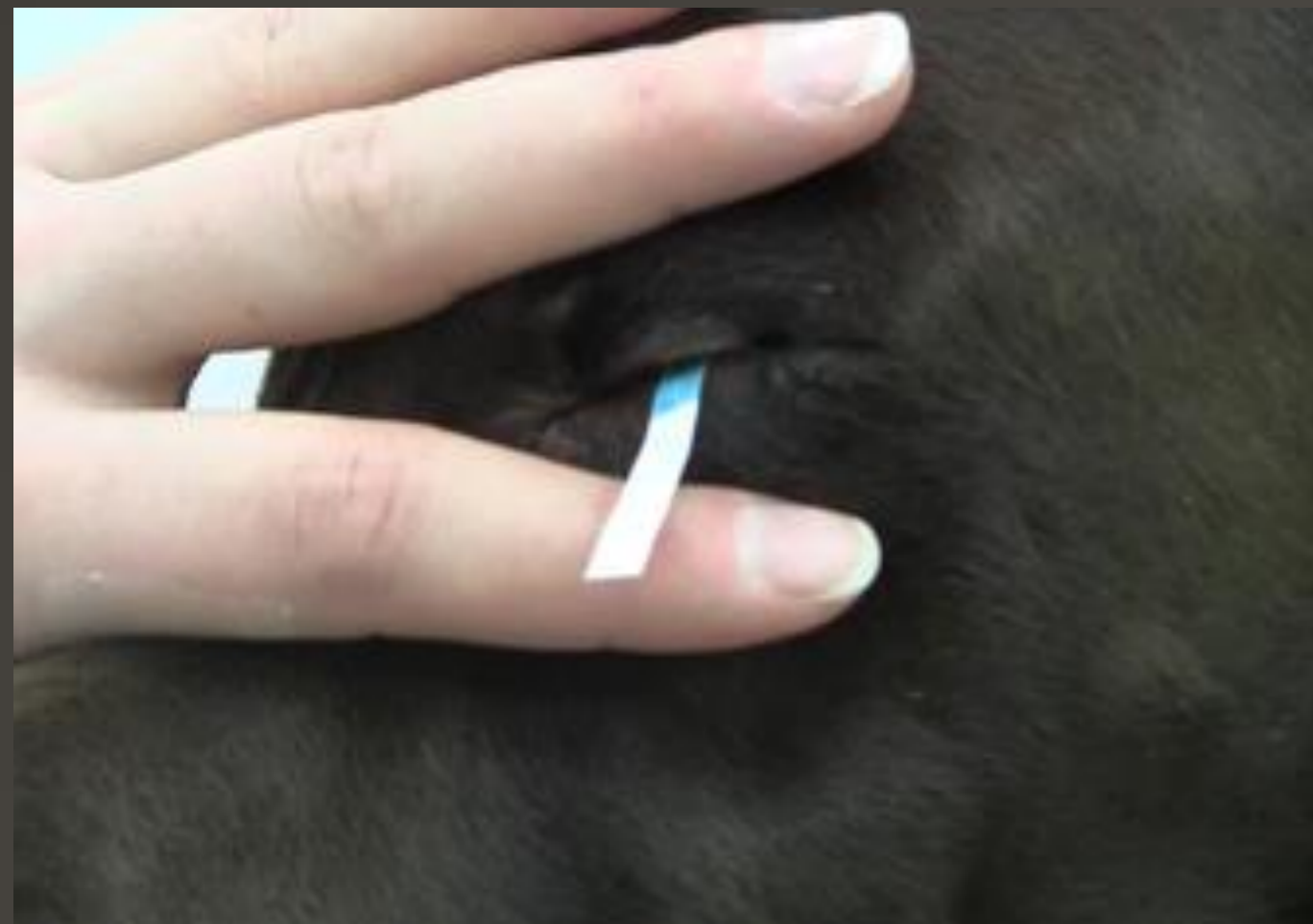

Kvantitativní posouzení: Schirmerův slzný test

Schirmerův slzný test - STT

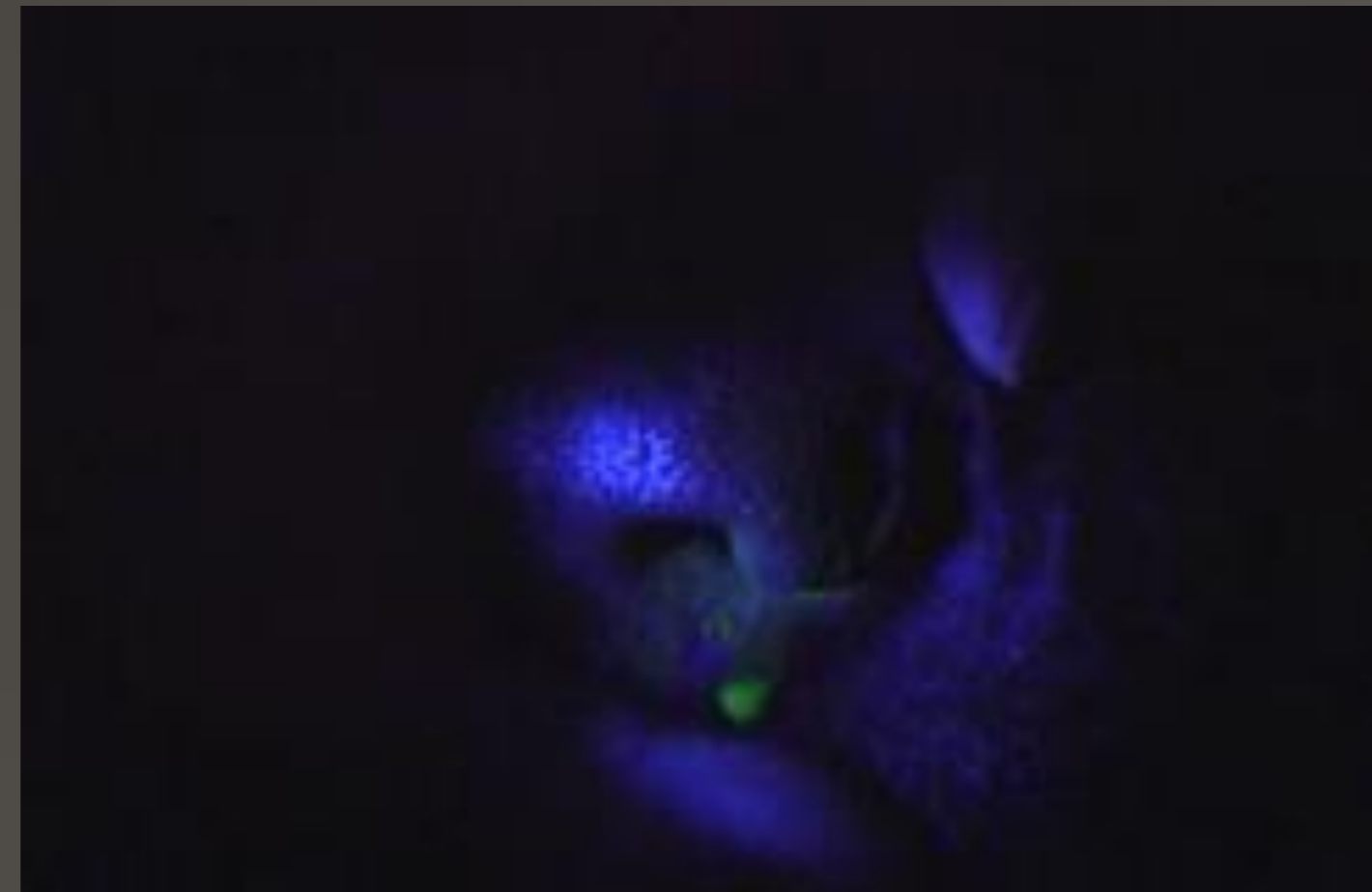- Ca: > 15 mm/min
- Fe: > 10 mm/min



Vyšetření slzného aparátu

Fluoresceinový test

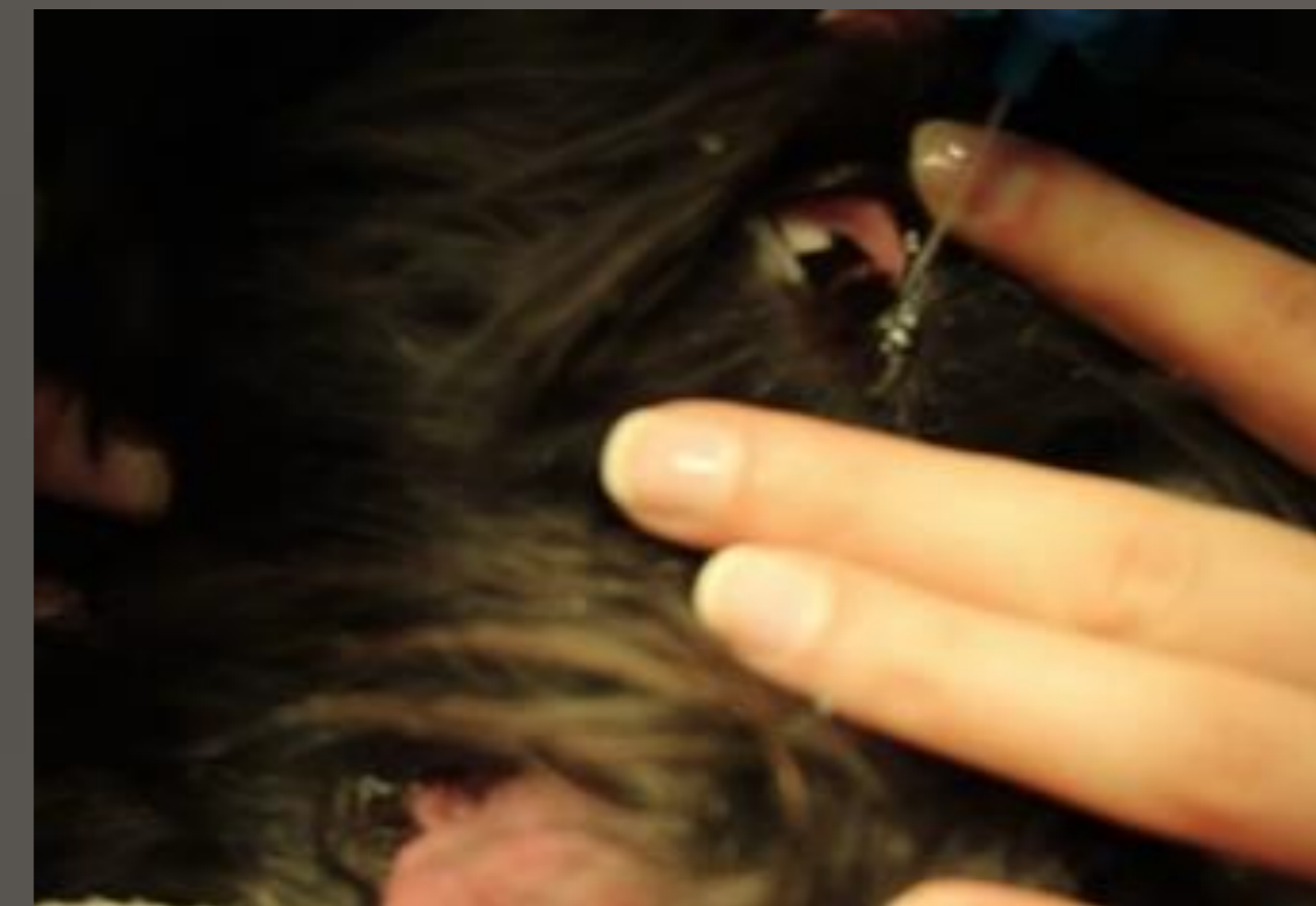- Fluorescein viditelný na nose do 3 min po aplikaci do spojivkového vaku
- Detekce světlem s modrým kobaltovým filtrem



Kvalitativní posouzení: Průchodnost ductus nasolacrimalis

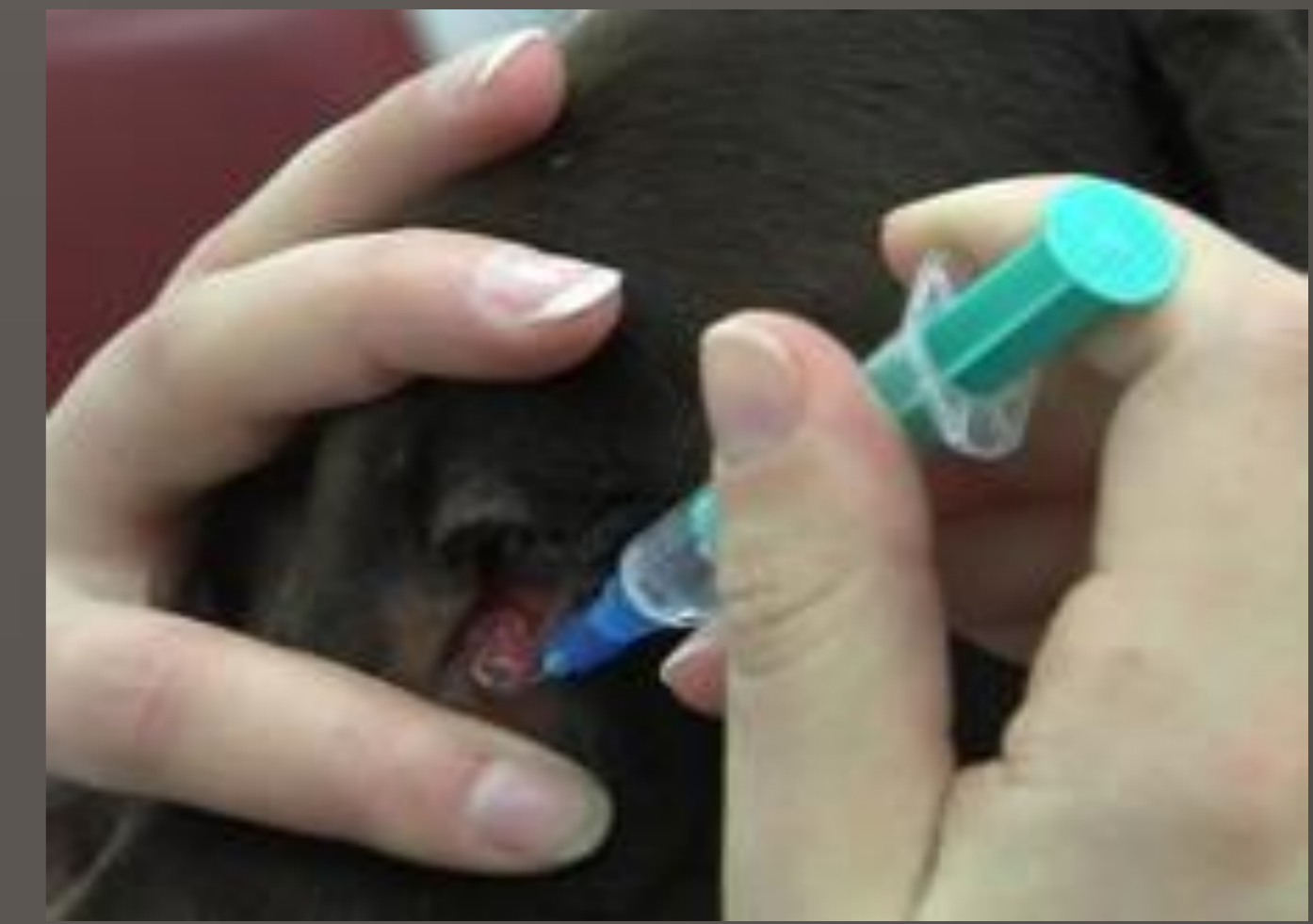Průplach, katetriazace

- Normográdně
- Lokální anestetika *oxybuprokain*



Dakryocystorhinografie

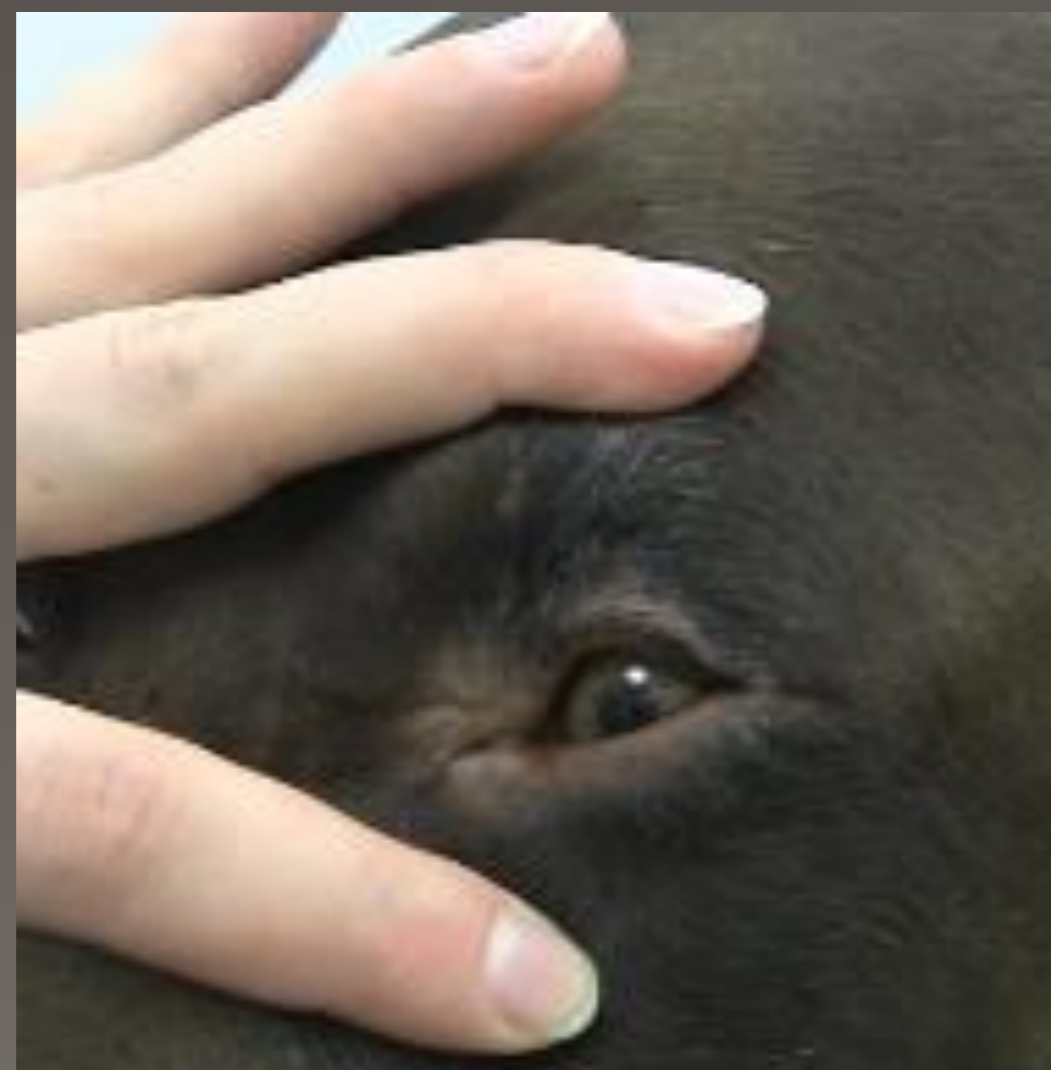- RTG posouzení
- Aplikace kontrastní látky do *Ductus Nasolacrimalis*



Vyšetření Adnex

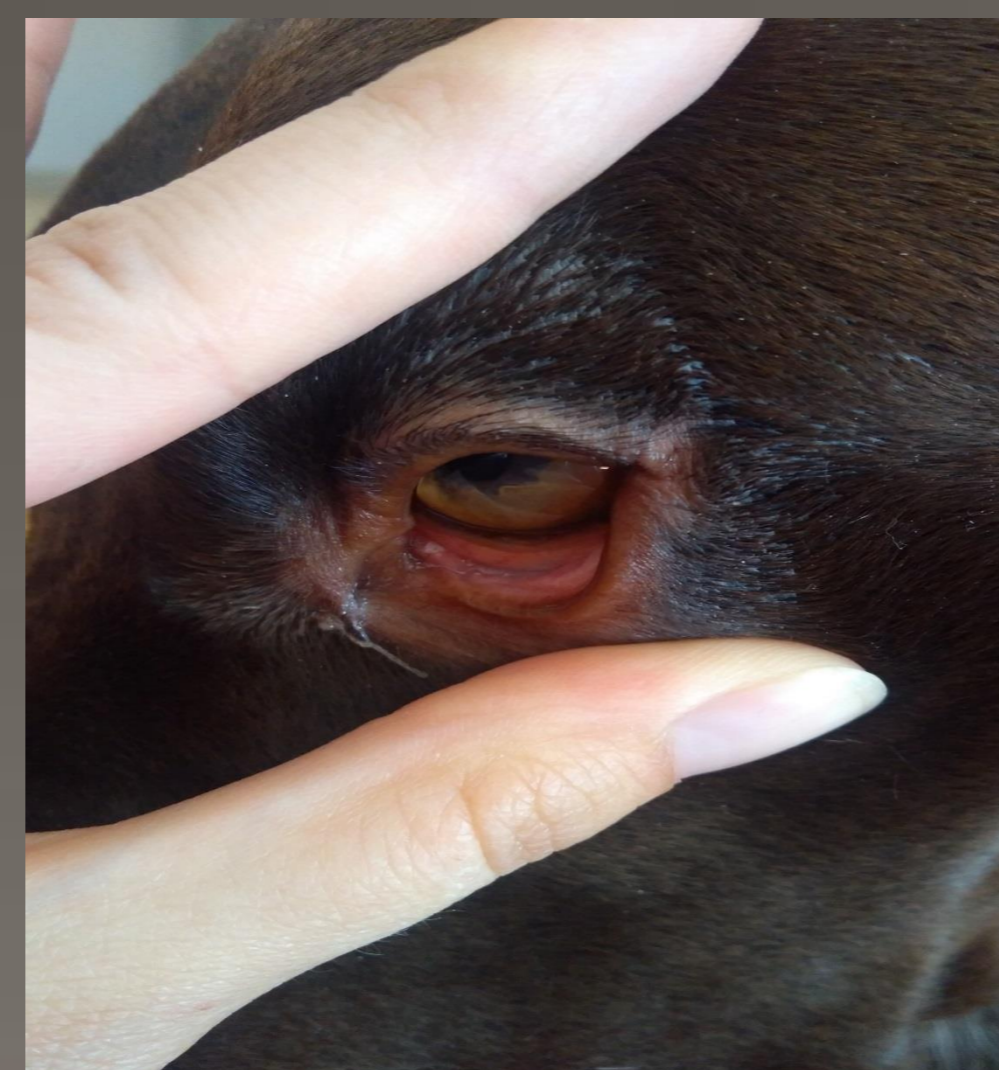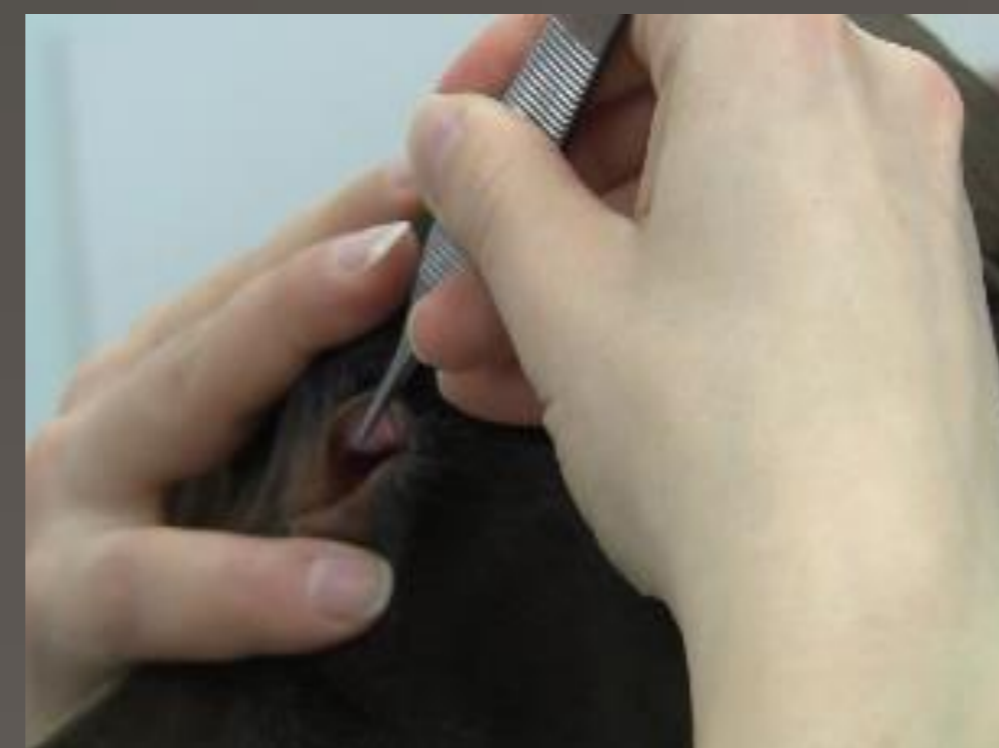
Víčka

- Velikost
- Celistvost
- Funkce
- Postavení (entropium, ektropium, diamantové oko)
- Velikost víčkové šterbiny
- Postavení řas
- Symetrie
- Stav Meibomských žláz
- Lymfatická tkáň, zduření a otok



Spojivky

- Barva
- Nástřík cév
- Otok



Třetí víčko

- Lokální anestetika *oxybuprokain*
- Graefova/Anatomická pinzeta
- Zduření, folikuly, cizí tělesa

