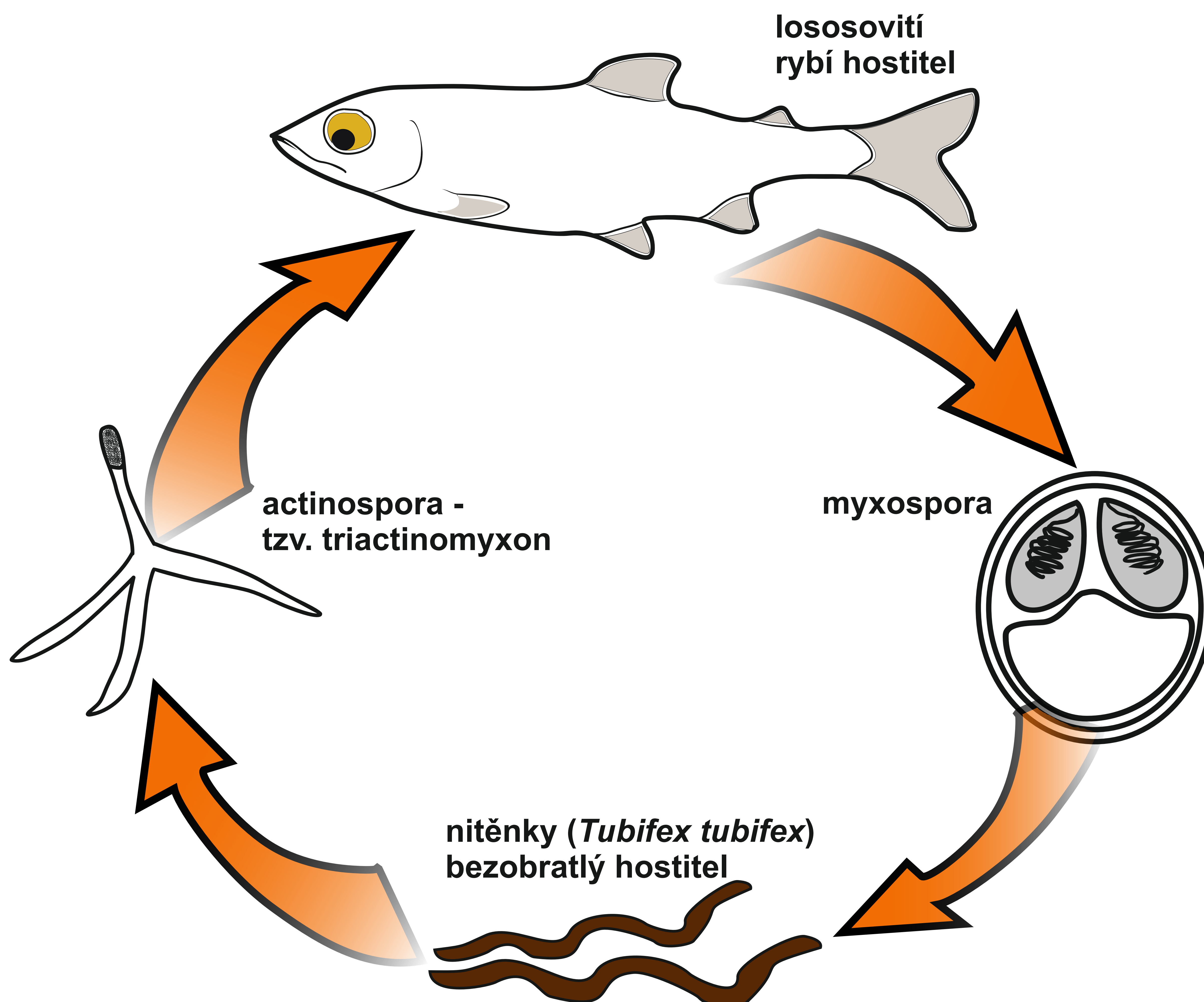


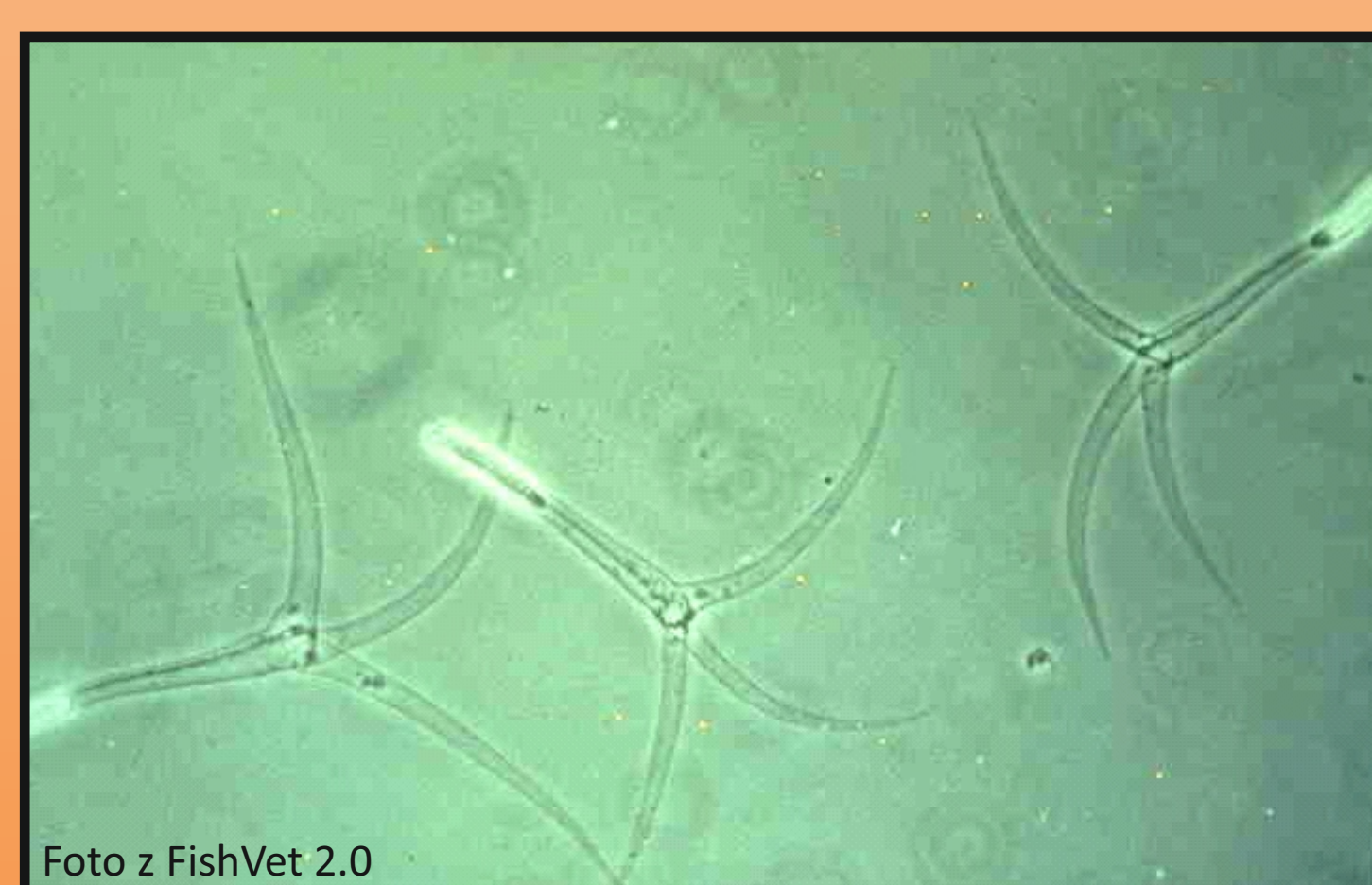
VÝVOJOVÝ CYKLUS *Myxobolus cerebralis*



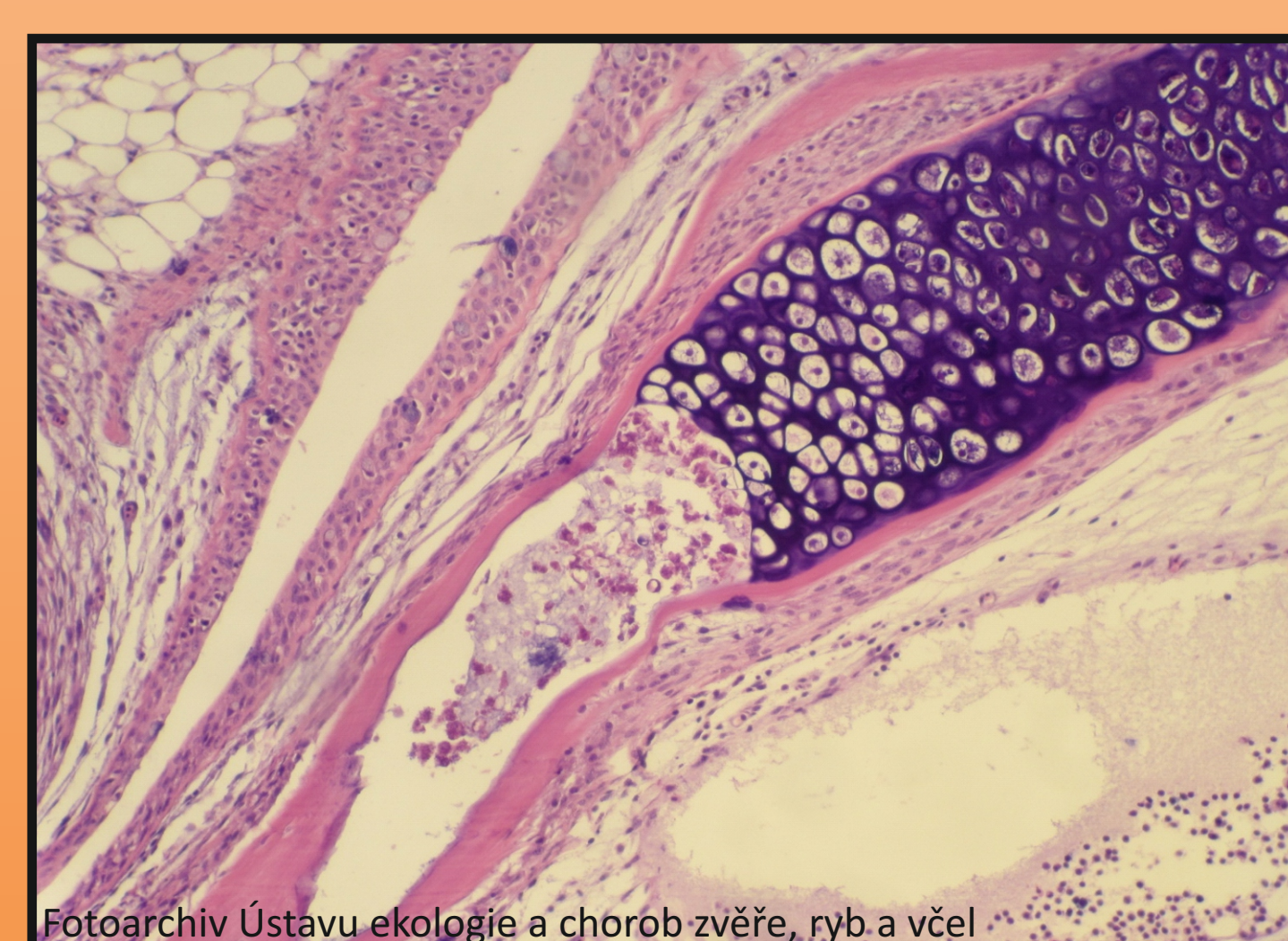
Patologicko - anatomický nález:



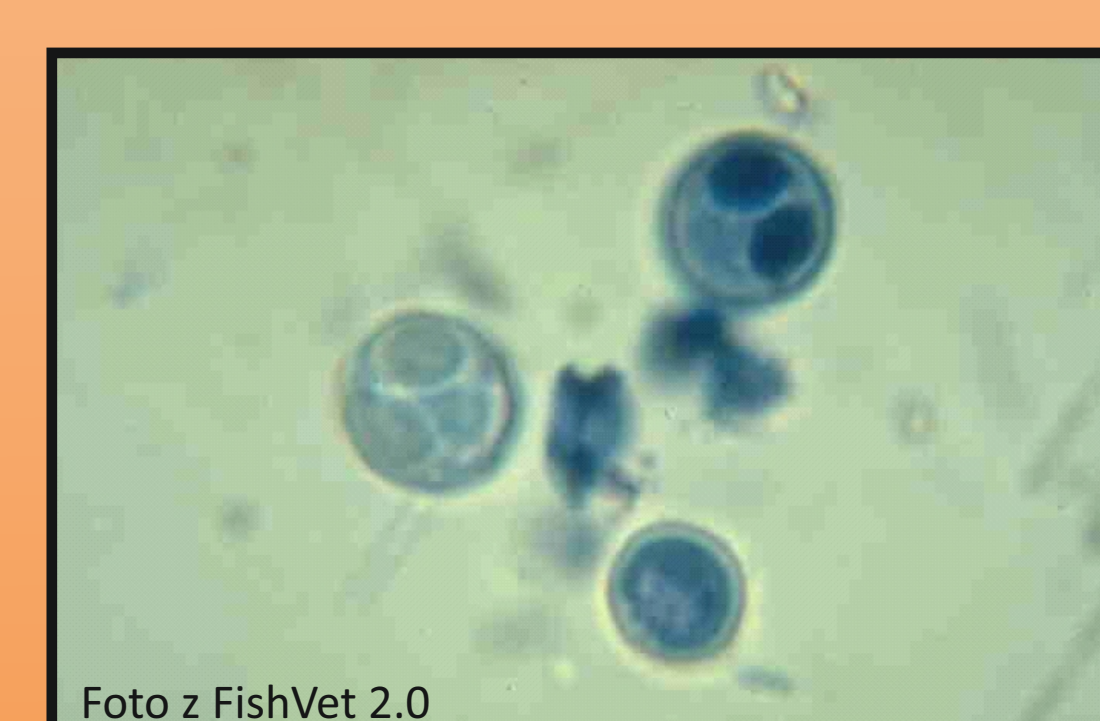Obr. 1. Deformace kostry - *Myxobolus cerebralis*



Obr. 2. Mikroskopie: *Myxobolus cerebralis* - triactinomyxon



Obr. 3. Histologie: Nekróza chrupavčité tkáně



Obr. 4. Mikroskopie: *Myxobolus cerebralis* - spory