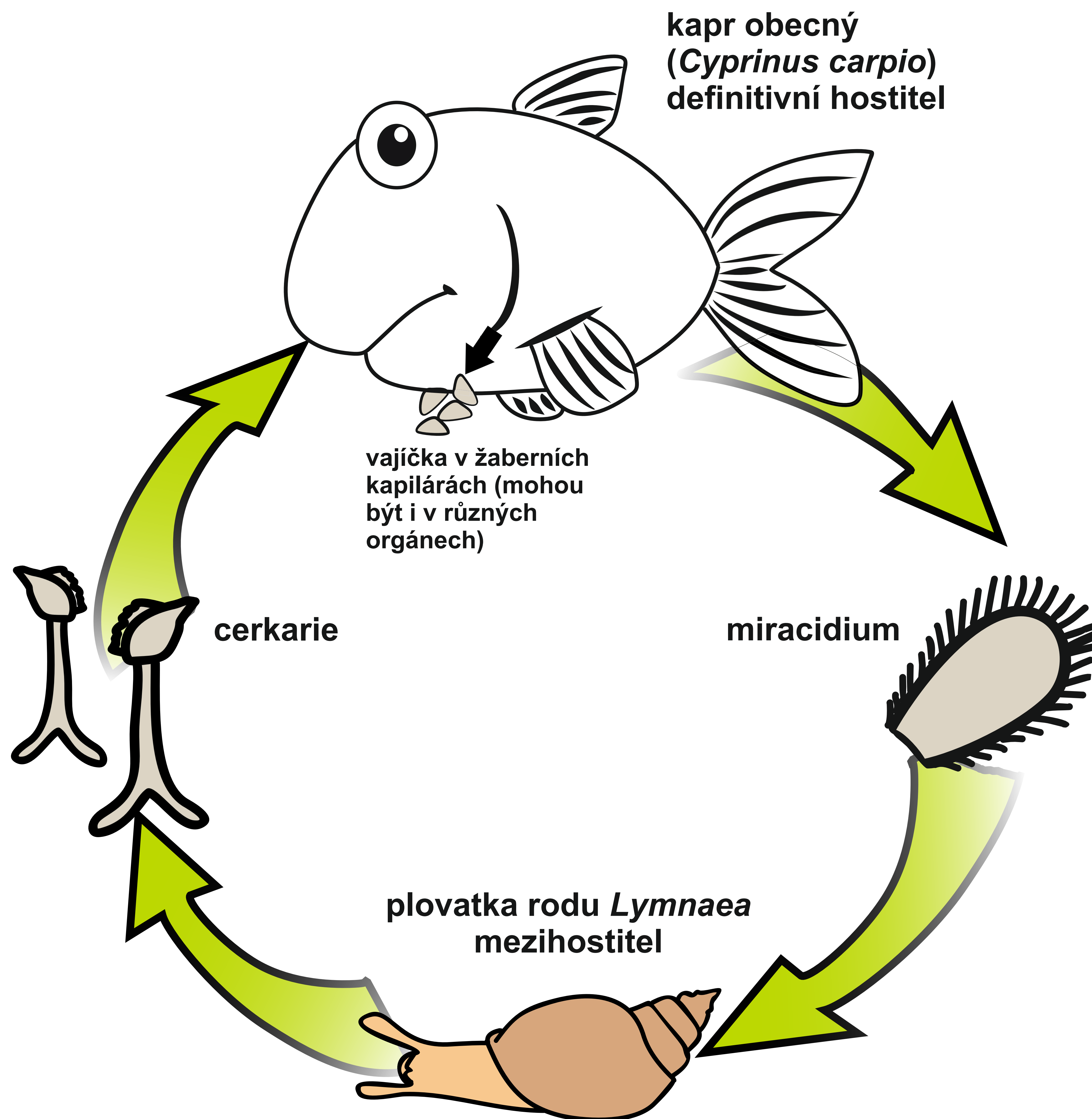
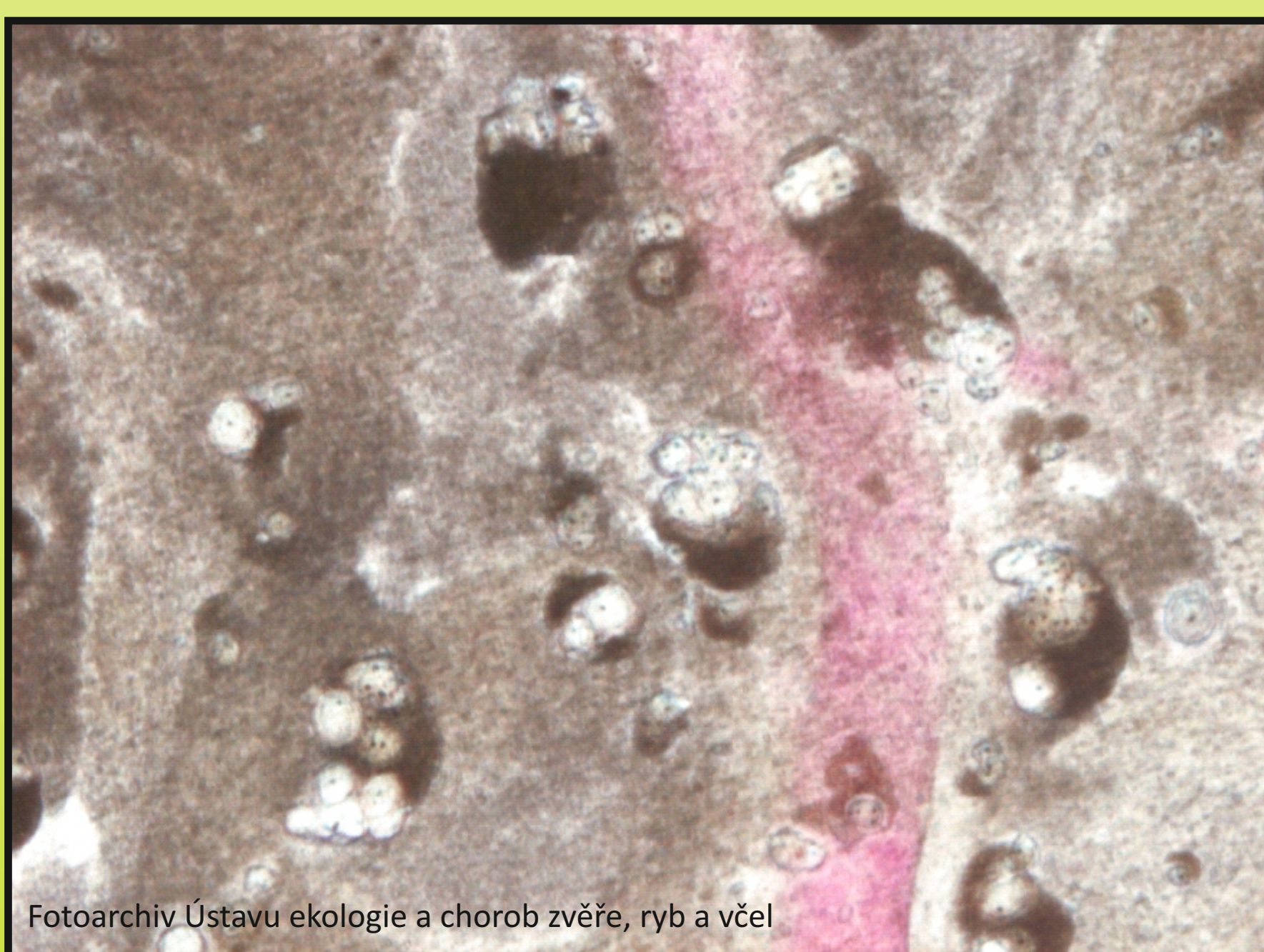


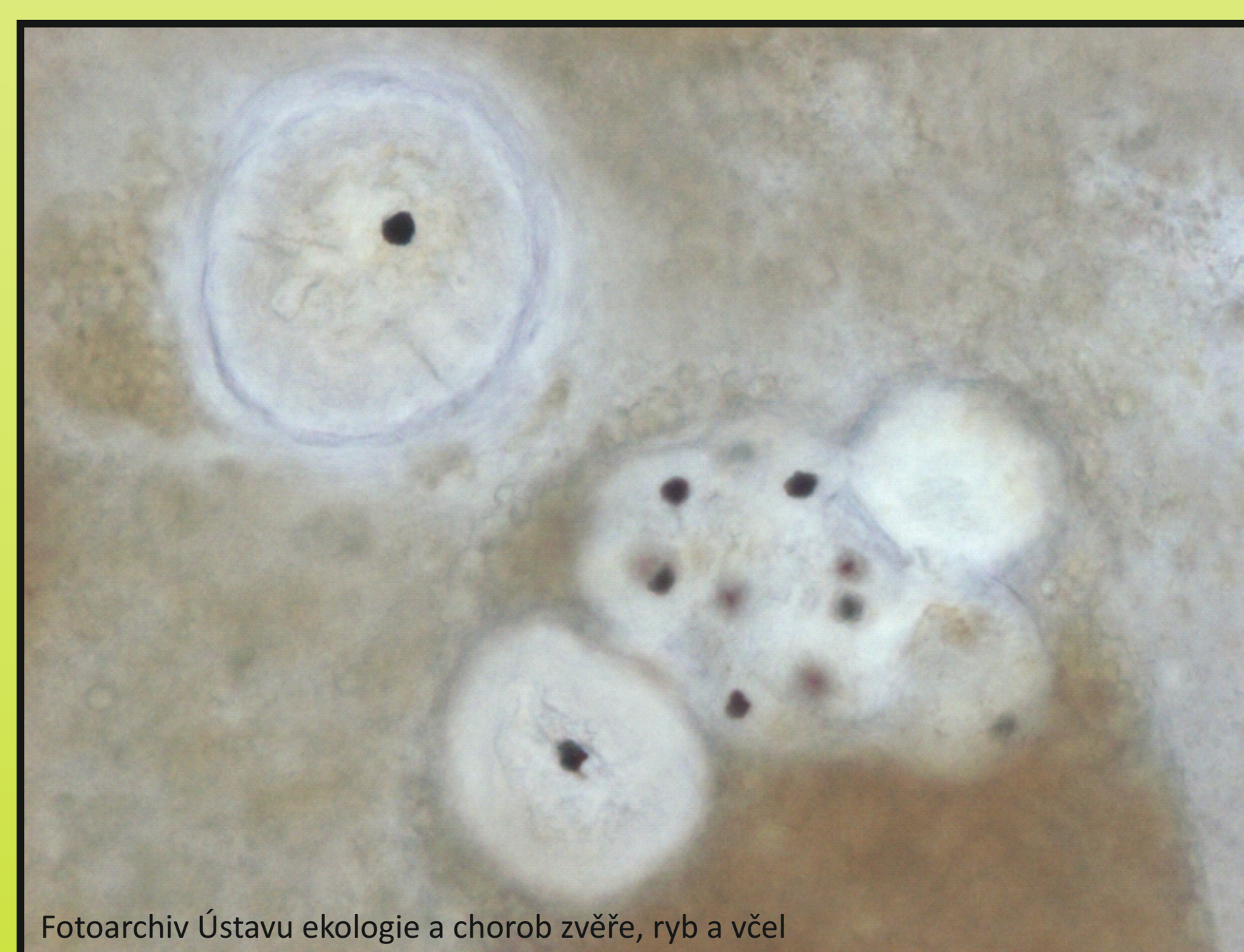VÝVOJOVÝ CYKLUS *Sanguinicola inermis*



Patologicko - anatomický nález:



Obr. 1. Mikroskopie: *Sanguinicola* sp. v játrech



Obr. 2. Mikroskopie: *Sanguinicola* sp. v játrech