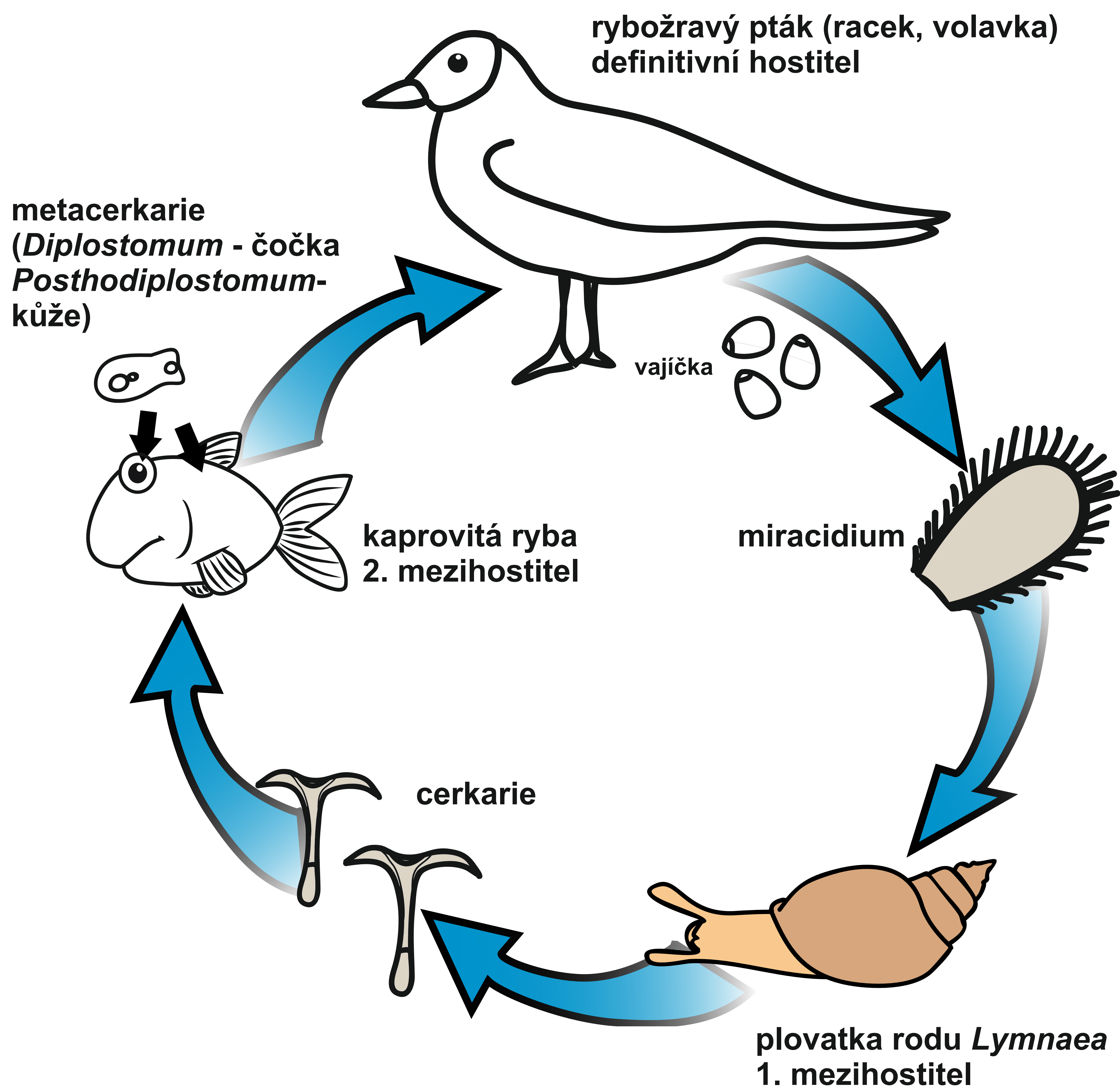
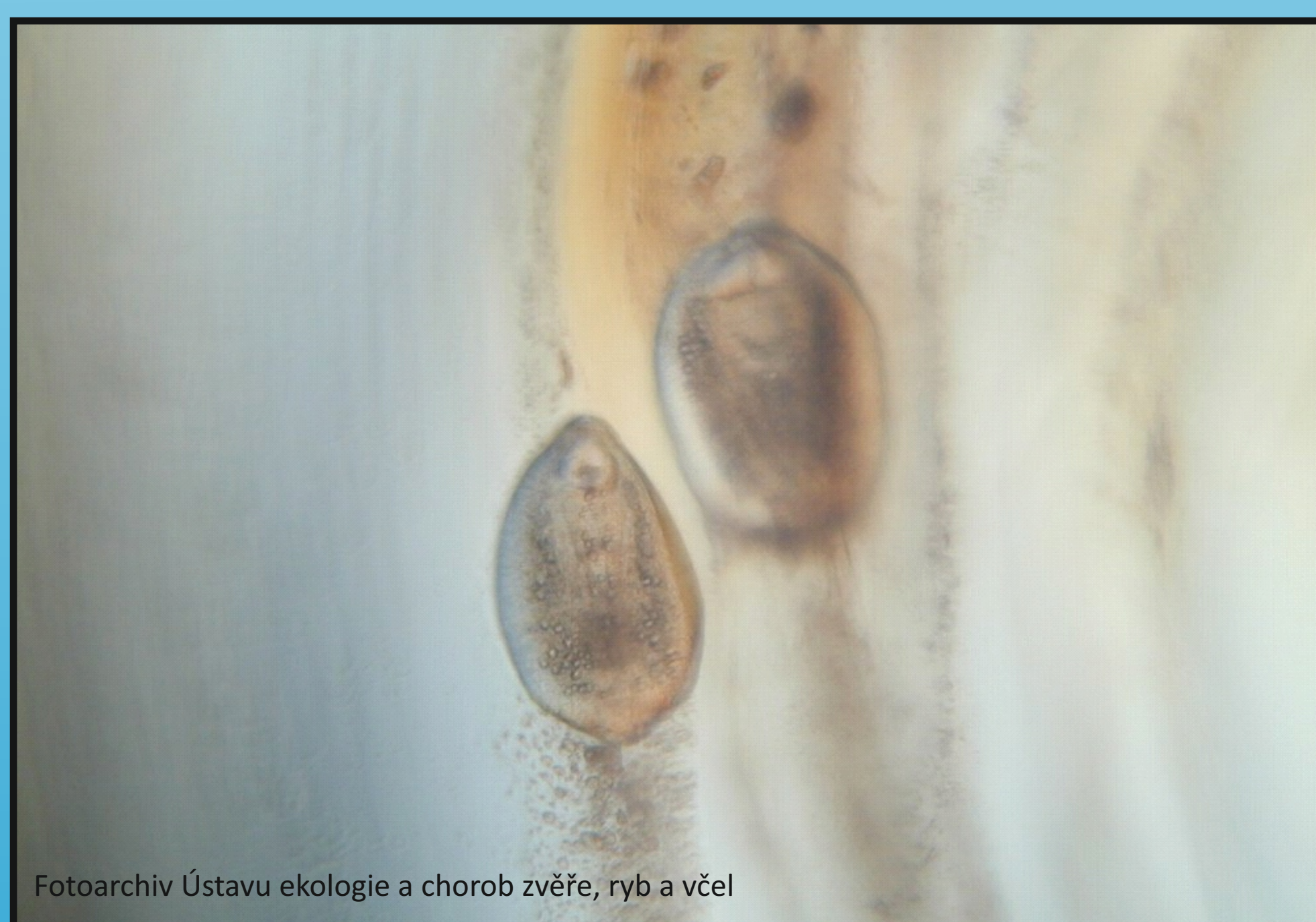

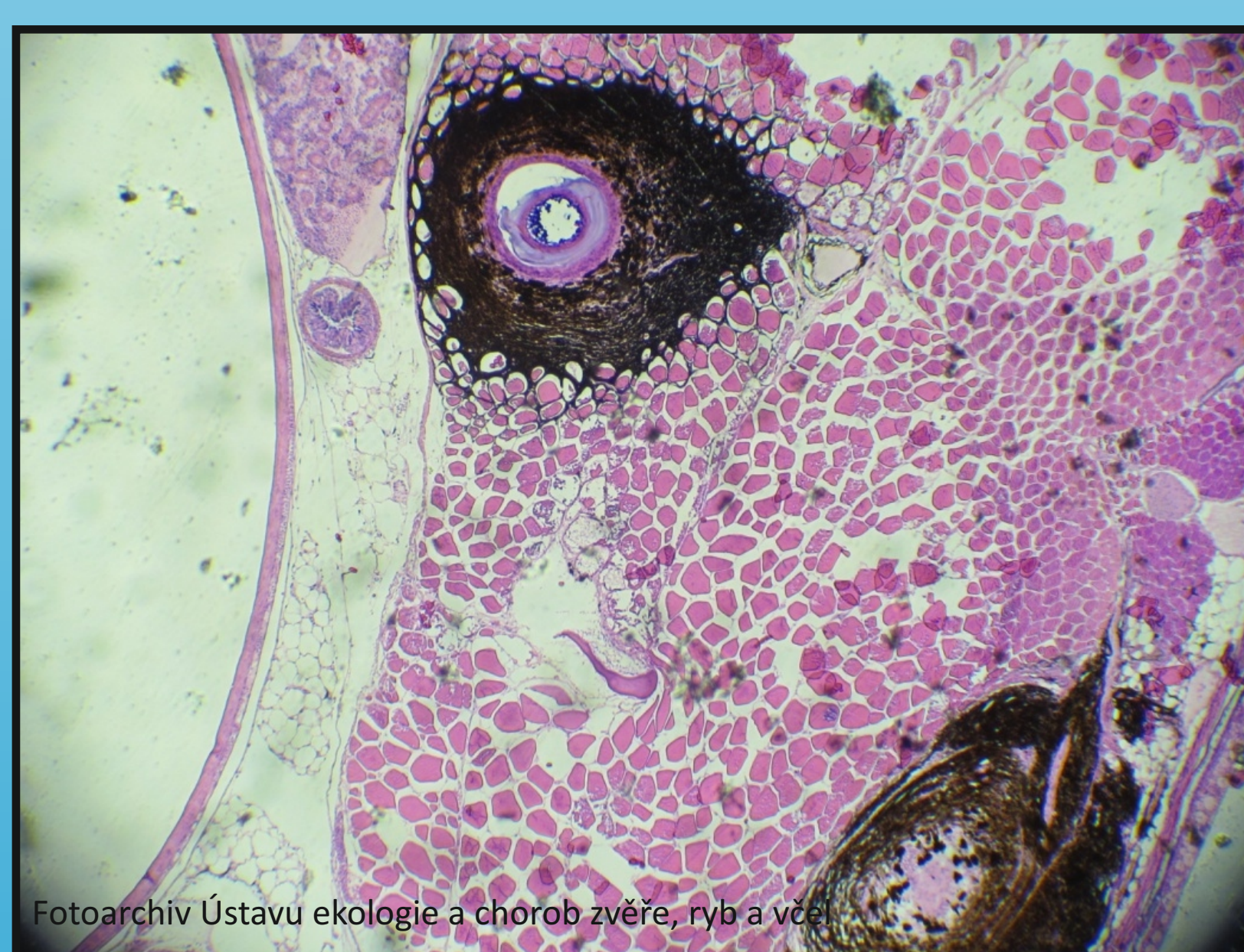
VÝVOJOVÝ CYKLUS *Diplostomum*, *Posthodiplostomum*



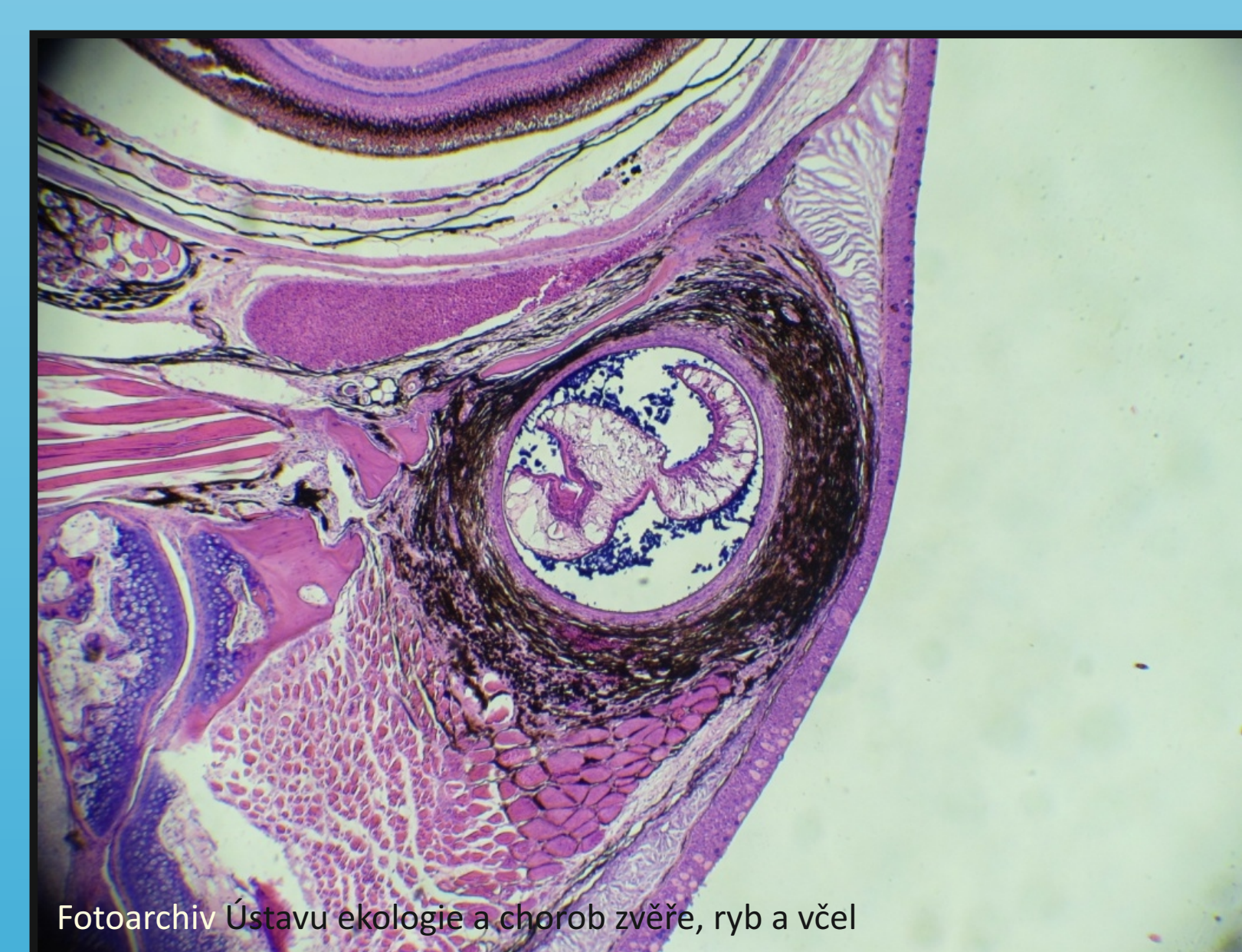Patologicko - anatomický nález:



Obr. 1. Mikroskopie: *Diplostomum spathaceum* - metacerkarie v čůčce



Obr. 2. Histologie: *Posthodiplostomum cuticola* - opouzřené metacerkarie, v okolí pigmentace



Obr. 3. Histologie: *Posthodiplostomum cuticola* - opouzřené metacerkarie, v okolí pigmentace