

Psi a kočky

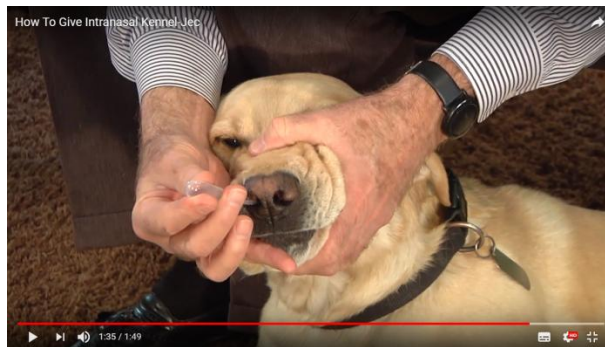Aplikace léků

Topická

U psů a koček aplikujeme topicky léky hlavně při ošetření ran, očí, kůže a kožních derivátů (uši, paranální váčky, drápy), ale i pro systémové působení. Oblíbené jsou obojky či spot-ony s dlouhodobým antiparazitárním účinkem. Antiparazitika určená pro psy nelze používat u koček, jinak hrozí otrava pyrethroidy! U koček, které odmítají přijímat tablety, lze také touto formou aplikovat metimazol ve formě gelu k terapii hypertyreózy. Pro tlumení bolesti se využívají fentanylové náplasti, které se aplikují na vyholené místo.

Intranazální aplikace

Při intranazální aplikaci se využívá schopnosti navodit slizniční imunitu při vakcinaci proti psincovému kašli. Zvířeti fixujeme jednou rukou hlavu a druhou aplikujeme vakcínu.



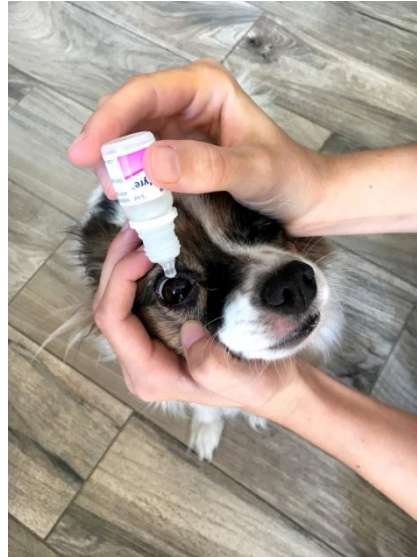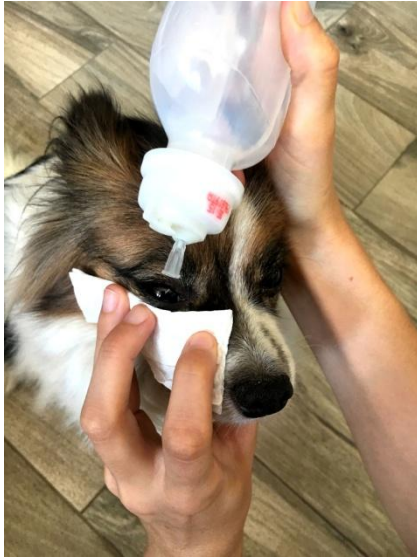[Intranazální vakcinace](#) (Zdroj: YouTube)

Topická aplikace do oka

V oftalmologii psů a koček se využívá celá řada přípravků v různých lékových formách (kapky, masti, gely, čočky).

Kapky

Při aplikaci do pravého oka zvíře fixujeme pravou rukou za nos (palec dole, prsty nahoře) a zároveň roztáhneme prsty víčka. Levou rukou kapeme léky. Levé oko ošetříme stejně, pouze levá ruka bude fixovat a pravá kapat. U velkých či nespolupracujících psů nám hlavu fixuje majitel či asistent.



Výplach oka aplikace očních kapek - pes (Zdroj: autoři)

Aplikace oční masti na spojivku.

Pacienta fixujeme jako při aplikaci kapek a konus přiložíme na spojivku podélně s povrchem rohovky. Nikdy ne kolmo k oku, hrozí poranění! Z tuby vymáčkneme na spojivku mast a oční víčka několikrát zavřeme, abychom mast rozprostřeli po oku.

Měkké kontaktní čočky

Výhodou kontaktních čoček je dlouhodobé postupné uvolňování účinné látky a vytvoření pevné bariéry mezi rohovkou a vnějším prostředím (funkce bandáže). Aplikují se stejně jako humánní kontaktní čočky. Humánní nejsou pro psy z důvodu jiného zakřivení rohovky vhodné. Nevýhodou je jejich cena a možnost vypadnutí.

Topická aplikace do ucha

Při čištění držíme ucho jednou rukou a druhou jemně zavedeme do zvukovodu aplikátor přípravku a aplikujeme. Totéž provedeme na druhém uchu, uši důkladně promasírujeme (slyšíme čvachtavé zvuky) a necháme zvíře zatřepat hlavou. Při aplikaci léků postupujeme obdobně.

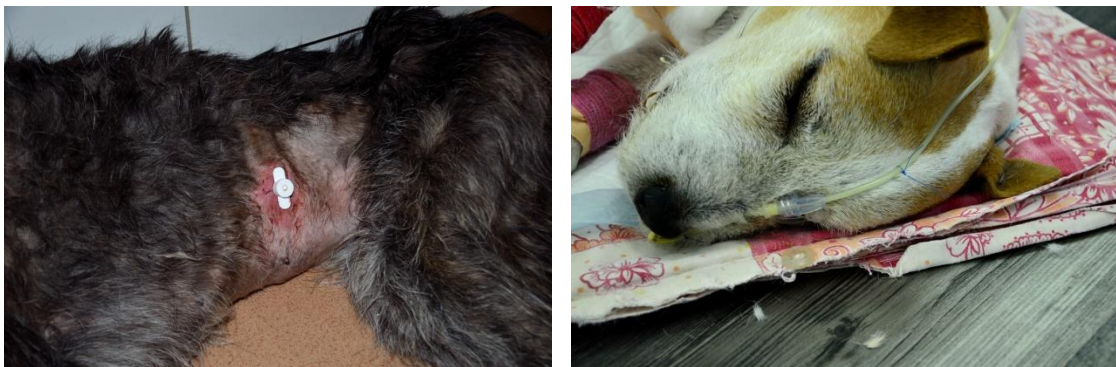
Perorální

Většinou psů lze podat tablety či kapsle v kousku sýra či párku nebo jiném pamlsku. Snahu předložený lék rychle polknout může potencovat přítomnost jiného zvířete. Některé léky jsou i ve formě ochucených žvýkacích tablet. Pokud zvíře odmítá přijmout dokonce i lék zamíchaný v chutném krmivu, lze ho aplikovat buď přímo, podavačem tablet nebo ve formě kaše injekční stříkačkou (nelze u kapslí a potahovaných tablet, které se kvůli vstřebání musí rozpustit až ve střevě).

Podání přímé a podání s aplikátorem - stoupneme si za psa obkročmo a nohama ho fixujeme. U malých psů a koček je vhodná fixace nohama v podřepu, nebo asistence další osoby. U agresivních zvířat je vhodnější použít jinou lékovou formu (např. depotní antibiotika u polodivokých koček aplikována subkutánně), než riskovat poranění. Je vhodné stát zády ke zdi, aby nemohl vycouvat. Jednou rukou mu zakloníme hlavu a tlakem přes pysky v místě koutků tlamy ho donutíme otevřít dutinu ústní a druhou rukou aplikujeme tabletu co nejloubeji na kořen jazyka. Tlamu zavřeme a

držíme zakloněnou, dokud pes nepolkne. Polknutí je vhodné podpořit vstříknutím vody stříkačkou ze strany mezi zuby. Obdobně aplikujeme i léky ve formě řídké kaše s pomocí injekční stříkačky. Nevýhodou je, že se zvíře časem zdokonaluje v obraně a aplikace může být čím dál těžší. V tom případě může pomoci dočasná změna formy aplikace.

Lze také zavést nosojícnovou sondu a podávat rozpuštěné léky a krmivo přes ni. Sonda patřičné velikosti se lubrikuje mesokainovou masťou a sedovanému zvířeti se zavede nosem až do jícnu a fixujeme k hlavě několika stehy. Správnost zavedení sondy můžeme posoudit aplikací několika mililitrů sterilní vody nebo fyziologického roztoku či rentgenologicky. Ucpání předcházíme proplachem vody vždy po skončení aplikace. U chronicky zvracejících zvířat lze také využít gastrostomii.

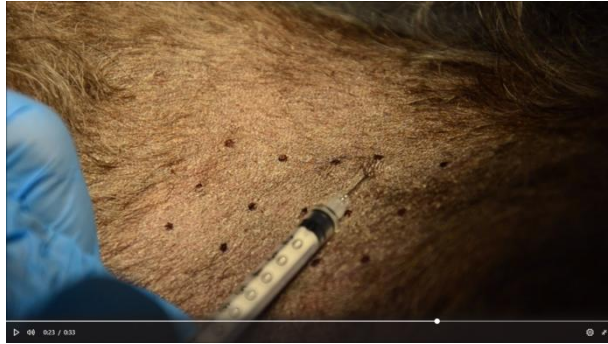

Gastrostomie a nosojícnová sonda (Zdroj: autoři)

Intradermální

Intradermální aplikace se u psů a koček provádí pro diagnostiku hypersenzitivity. Jedná se o intradermální test hypersenzitivity 1. (časná IgE zprostředkovaná, hodnotíme za 15-20 minut), 3. (imunokomplexy, hodnotíme za 8-12 hodin) a 4. typu (pozdní, buňkami zprostředkovaná, hodnotíme za 2-3 dny).

Nejdříve vyholíme obdélník na zádech či břiše a lihovým fixem v místech aplikace uděláme tečku. Poté pomocí jednomililitrové injekční stříkačky s krátkou tenkou jehlou aplikujeme pozitivní (histamin) a negativní (fyziologický roztok) kontrolu a testované antigeny. Injikujeme 0,05 ml do předem vytvořené tečky. Jehlu nepícháme kolmo k povrchu kůže, ale pod co nejmenším úhlem tak, abychom nepropíchlí kůži a neaplikovali podkožně. Při správné aplikaci vidíme malou bulku v místě aplikace. Pozitivní reakce se projeví tvorbou pupenu, jehož velikost můžeme porovnat s pozitivní a negativní kontrolou a ohodnotit žádným až čtyřmi křížky.

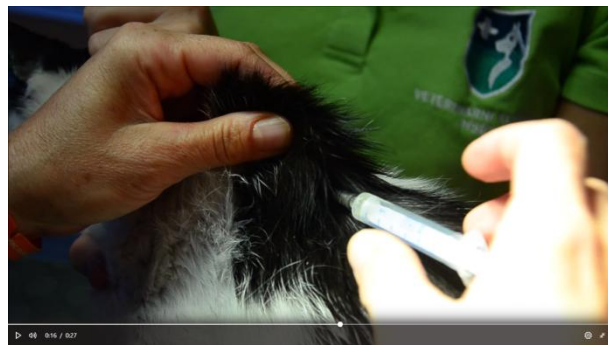


Intradermální aplikace (Zdroj: autoři)

Další intradermální aplikací využívanou u psů a koček je označování zvířat tetováním, které se provádí na uchu, ve slabině nebo na vnitřní straně stehna.

Subkutánní

Subkutánně se u psů a koček aplikují hlavně vakcíny, čipy, léky (hlavně depotní - antibiotika, analgetika), ale také hormonální implantáty, které se hlavně využívají jako hormonální antikoncepce. Některé léky (např. některé progestiny) mohou způsobit odbarvení srsti, proto je vhodnější zvolit pro aplikaci místo s bílou srstí. U koček je známé riziko vytvoření postinjekčního sarkomu koček při použití některých přípravků. Místo aplikace by z důvodu snazšího řešení případných komplikací mělo být v místě volné kůže na hrudníku spíše laterálně, kaudálně za lopatkou, případně na pánevní končetině či ocase, které lze v případě komplikací amputovat.




Subkutánní aplikace (Zdroj: autoři)

Intramuskulární

K intramuskulární aplikaci se používá několik míst. Můžeme aplikovat do gluteální či kaudální svaloviny stehna, zde je ale riziko poškození sedacího nervu. Nebo můžeme aplikovat do kraniální svaloviny stehna (*m. quadriceps femoris*), či do svaloviny pletence hrudní končetiny/lopatky (spíše u větších jedinců). Lze také aplikovat do svaloviny hřbetu, která je více krvená a používá se pro aplikaci anestetik či antisedativ (atipamezol - antagonist α_2 receptorů, antagonist α_2 agonistů - xylazin, detomidin), výhodou je rychlejší nástup účinku. Stehenní svalovinu si jednou rukou přidržíme a druhou zapíchneme jehlu přiměřeně hluboko (pozor u malých plemen!). Stříkačku držíme tak, že

prsty limitujeme hloubku aplikace. Pak rukou, kterou jsme si svalovinu přidržovali, aspirujeme a aplikujeme. Po vytažení jehly místo promasírujeme.



Intramuskulární aplikace (Zdroj: autoři)

Intravenózní

K intravenózní aplikaci u psů a koček používáme následující cévy.

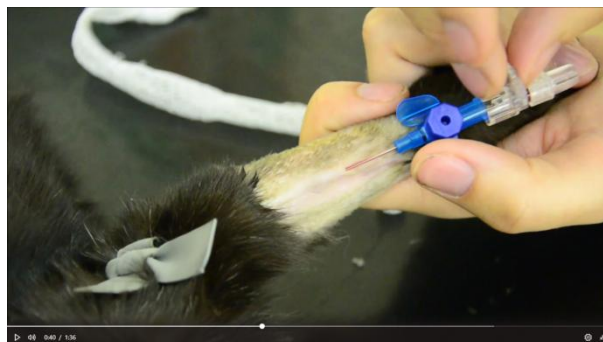
Na krku v. jugularis. Je největší, dobře dostupná, poblíž ale vede *a. carotis communis*. Používá se spíše pro odběry krve.

Na hrudní končetině se lze využít v. cephalica antebrachii, na pánevní končetině v. saphena. Tyto žíly se používají běžně k intravenózní katetrizaci. Při zavádění kanyly z důvodu operace, volíme tu žílu, která je na druhém konci těla a stejné straně. Zkrátka aby byla v průběhu operace dobře přístupná. Častěji se používá v. cephalica antebrachii pro svůj rovný průběh po hřbetu předloktí.

V. saphena (medialis et lateralis) se hůře katetrizuje, protože se stáčí přes dorzum tibie a probíhá šikmo přes bérec.

Velikost kanyly volíme dle velikosti pacienta (18 - 24G). Kanylu chráníme před poškozením zvířetem kobanem nebo nasazením ochranného límce.

Kanylace psů a koček byla také zpracována v projektu [IVA 2017FVL/1660/18 - Urgentní medicína KCHMZ](#)



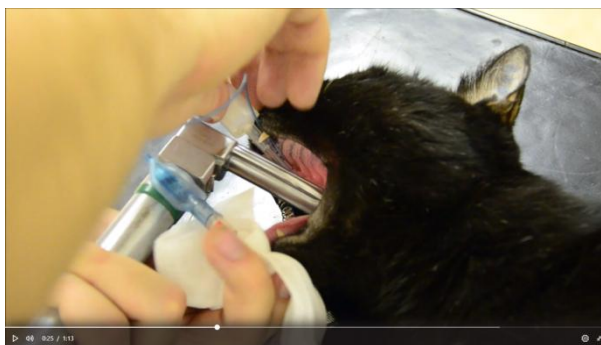
Intravenózní katetrizace - v. cephalica (Zdroj: autoři)

Intraperitoneální

Intraperitoneální aplikace se u psů a koček používá jen při rehydratační terapii mláďat, která nelze zakanylovat.

Inhalační/nebulizace

Inhalační aplikace se u psů a koček hojně využívá především při inhalační anestezii, oxygenaci, ale také při terapii nemocí dýchacího systému, zejména plic (astma, mykóza). Malé jedince můžeme dát do inhalačního boxu. Při oxygenaci lze jako nouzové řešení také použít ochranný límec, ke kterému přivedeme zdroj kyslíku a přetáhneme ho potravinářskou folií. Další možností je zavedení nosního katétru, který několika stehy a pomocí lepidla přichytíme k pacientovi. Lze také provést orotracheální či transtracheální intubaci. Pokud není potřeba podávat lék permanentně, je vhodné použít inhalační masku. Je potřeba aby inhalační systém co nejvíce těsnil. Někteří psi tuto aplikaci těžce nesou a snaží si odstranit límec či katétr. Zvíře lze naučit na aplikaci maskou a léčit ho tak časem ambulantně.



[Orotracheální intubace](#) (Zdroj: autoři)

[Orotracheální](#) a [transtracheální](#) intubace byla zpracována v [IVA 2017 - Urgentní medicína KCHMZ](#).

Intrakardiální

Intrakardiální aplikace se u psů a koček využívá při eutanazii hypovolemických zvířat nebo příliš malých mláďat, kterým nelze podat přípravek intravenózně. Intrakardiální aplikace se vždy provádí na zvířeti v celkové anestezii! U psů a koček se také provádí při resuscitaci (srdeční zástava) aplikace adrenalinu.

Intrabronchiální

Intrabronchiální aplikace se využívá zřídka. Uplatnění má v emergentní medicíně psů a koček. Například při srdeční zástavě lze do bronchů (respektive trachey) aplikovat adrenalin, atropin, lidokain, obecně ve dvoj až trojnásobné doporučené i.v. dávce.

Intratékální

Výhody

Kraniální aplikace - atlantookcipitální spojení - snazší aplikace

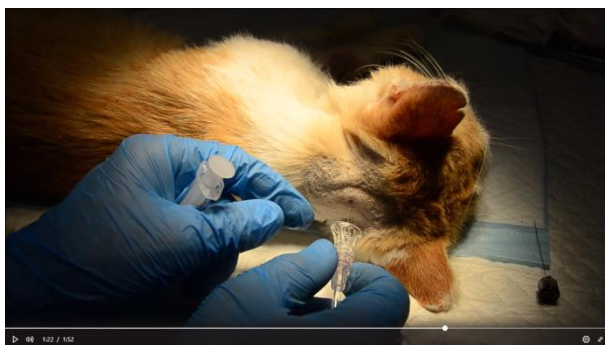Kaudální aplikace - L4-L6 - nižší riziko iatrogenního poškození míchy, lepší vymezení kompresivních lézí

Nevýhody

Kraniální aplikace - atlantookcipitální spojení - vyšší riziko iatrogenního poškození míchy,

Kaudální aplikace - L4-L6 - obtížnější aplikace hlavně u obézních jedinců

Aplikace do míšního kanálu se u psů a koček používá při myelografii. Provádí se obdobně jako odběr mozkomíšního moku, v celkové anestezii. Po zavedení jehly a odběru CSF aplikujeme 0,3 - 0,5 ml/kg kontrastní látky. U kaudální aplikace si počínáme obdobně, jehlu zavádíme mezi spinálními výběžky 4. a 5. nebo 5. a 6. bederního obratle.



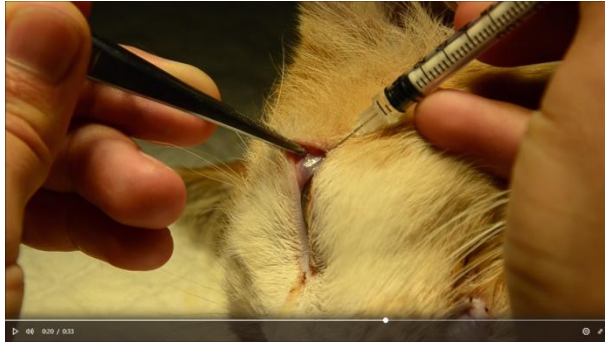[Odběr CSF a intratékální aplikace](#) (Zdroj: autoři)

Intraoseální

U psů a koček se intraoseální aplikace, obdobně jako u jiných zvířat, využívá tam, kde nelze aplikovat intravenózně. Využívají se stejná místa jako při odběru kostní dřeně - pánev, proximální humerus/femur.

Subkonjunktivální

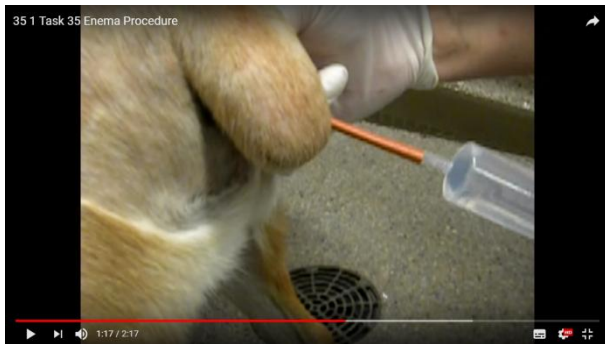U psů a koček se subkonjunktiválně aplikují léky při terapii uveitid a panoftalmitid (kortikoidy, NSAID, antibiotika). Zvíře sedujeme a topicky znecitlivíme oko pár kapkami oxybuprokainu. Pinzetou zvedneme horní víčko a jehlu zavádíme opatrně abychom neporanili oko (ne kolmo!) do bulbární části spojivky asi 0,5 cm od limbu (jinak by mohl vzniknout edém rohovky). Dle velikosti zvířete můžeme aplikovat 0,5 - 0,75 ml. Používáme tenkou jehlu - 25G - 27G (inzulinka). Při správné aplikaci vidíme tvořící se pupen.



[Subkonjunktivální aplikace](#) (Zdroj: autoři)

Rektální

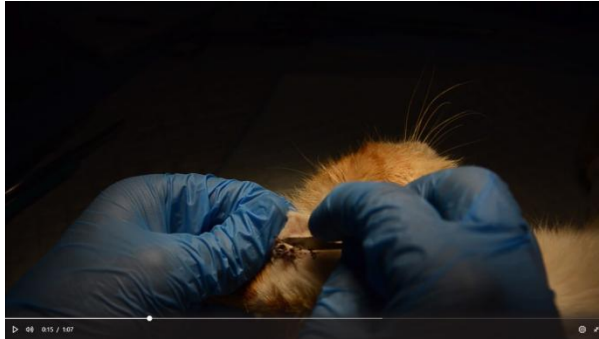Rektálně se aplikují analgetika sedativa, nebo hydrataující roztoky či lubrikanty při obštipaci.



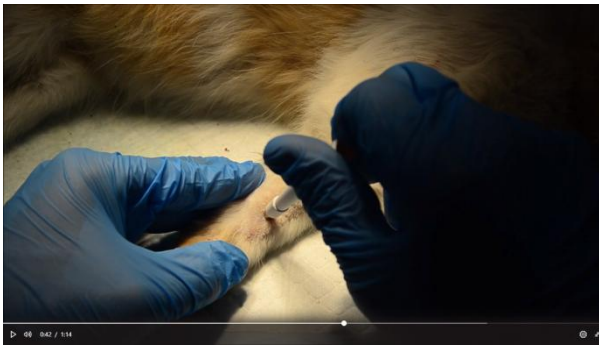
Rektální aplikace - klystýr (Zdroj: YouTube)

Odběry vzorků

Techniky kožní seškrabu, metoda lepící pásky, vysávání, vyčesávání, otiskový preparát, trichoskopie a biopsie jsou stejné jako u ostatních druhů zvířat. U psů a koček jsou ale oproti jiným druhům nejvíce používány.



[Kožní seškrab a metoda lepící pásky](#) (Zdroj: autoři)



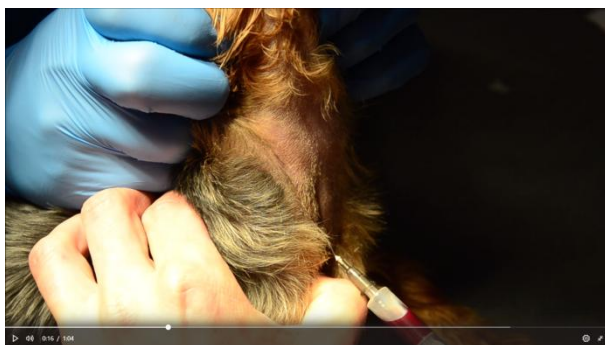
[Punch biopsie a FNAB](#) (Zdroj: autoři)

Odběr krve

Krev je nejvýznamnějším zdrojem pro vyšetření zdravotního stavu. Podle plánovaného vyšetření zvolíme arteriální (acidobazické vyšetření) nebo venózní krev (ostatní) a odběrovou zkumavku. Obecně se odebírá na lačno pro relevantnější interpretaci biochemického vyšetření. Záměrně před a 2 hodiny po nakrmení se odebírá při diagnostice portosystémových zkratů.

Pro odběr venózní krve používáme stejné cévy jako pro i.v. aplikaci. Nejčastěji se krev odebírá na krku z *v. jugularis* a cévy na končetinách se šetří pro kanylaci.

Pro odběr arteriální krve se používá *a. dorsalis pedis*. Céva se palpuje pod tarzem mezi druhou a třetí metatarzální kostí. Také lze využít femorální arterii na vnitřní straně stehna. Ihned po odběru musíme arterii pevně a dlouze komprimovat.



[Odběr krve](#) (Zdroj: autoři)

Odběr moči

Moč můžeme u psů a koček odebrat čtyřmi způsoby: Spontánní mikcí, manuální kompresí, katetrizací a cystocentézou.

Spontánní mikce

Jedná se o nejsnazší způsob odběru moči. Vzorek obvykle odebírá majitel podstrčením nádoby při mikci. U koček lze použít speciálního nevsákavého substrátu do záchodku. Před odběrem je ale nutné záchodek pečlivě vymýt.

Manuální komprese

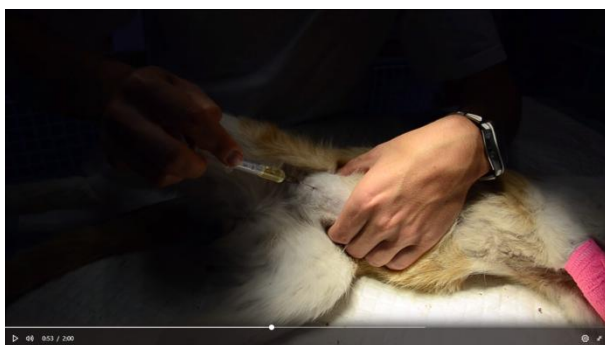
Manuální komprese se provádí stejně jako u jiných druhů zvířat stlačením přes břišní stěnu.

Katetrizace

Transuretrální katetrizace se u psů a koček využívá hlavně při podezření na obstrukci uretry. Délku a průměr katétru zvolíme dle velikosti a pohlaví pacienta. Lze také použít Foleyho katétr, který má na konci balónek k fixaci. Lubrikovaný katétr zavádíme do vyústění uretry. U psů a kocourů vybavíme penis uchopením a přetažením předkožky. U fen a koček si můžeme pomoci prstem či endoskopem.

Cystocentéza

Moč lze u psů a koček také odebrat transkutánní punkcí močového měchýře. Cystocentéza je jediným způsobem pro odběr moči na mikrobiologické vyšetření (Uricult). Vhodná je také při nutnosti akutní dekomprese při obstrukcích uretry. Způsob odběru je obdobný jako u jiných druhů zvířat.



[Odběr moči](#) (Zdroj: autoři)

Odběr semene

Odběr semene se u psů a kocourů provádí buď z důvodu vyšetření plodnosti, nebo za účelem umělé inseminace. U psů se k inseminaci nejčastěji používá čerstvé nebo mražené semeno. Vhodná je stimulace přítomností samicí v říji.

Manuální stimulace

Nejčastější způsob odběru semene u psů. Používá se hlavně u malých plemen psů a u psů lehce vzrušivých. Rukou s lubrikovanou rukavicí stimulujeme penis, dokud nedojde k erekci, pak simulujeme svázání pevným držením až za bulbos glandis. Pokud inseminujeme čerstvým semenem, odebíráme všechny tři frakce, pokud semeno mrazíme, odebíráme jen druhou frakci bohatou na spermie. Přechod z druhé frakce (semenné) do třetí (prostatické) poznáme podle zřídnutí a ztráty mléčného zakalení. U kocourů tento způsob není možný.



[Odběr semene u psa manuální stimulací](#) (Zdroj: YouTube)

Umělá pochva

Používá se nejčastěji u středních a velkých psů. Pochva musí být dostatečně lubrikována a nahřatá. Pro jednoduchost manuální stimulace se používá méně často. U kocourů lze také využít, vyžaduje ale dlouhodobý trénink a úspěch není vždy zaručen.

Elektroejakulace

U psů se běžně nevyužívá, provádí se v celkové anestezii a výtěžnost je nižší. Častěji se ale používá u kocourů. Zavede se katetr do uretry a elektroda do rekta. Elektrostimulací se vyvolá ejakulace, při níž dojde ke vzlínání ejakulátu do katetru.

Odběr semene u psů a kocourů je zpracován a zaznamenán v **Případové studii 1.28 - Andrologické vyšetření psa a kocoura (Novotný, R. a kol.)**, která je k zapůjčení na DVD v univerzitní knihovně.

Odběr CSF

Provádíme jej na pacientovi v celkové anestezii. Mozkomíšni mok odebíráme spinální jehlou do zkumavky (Ependorfy). Prvních několik kapek odebíráme zvlášť, může totiž obsahovat více krvinek z krvácení způsobeného odběrem. Obecně můžeme odebrat až 1 ml CSF na 5 kg živé hmotnosti pacienta. Minimální objem pro kompletní analýzu je 0,5 ml. Vzorek by měl být co nejdříve zchlazen a vyšetřen.

Kraniální punkce

Zvíře je v laterální poloze zády na hraně stolu s flexí hlavy. Místo aplikace vyholíme a připravíme jako operační pole. Poté rukou se sterilní rukavicí zavádíme spinální jehlu v mediální linii kolmo k podélné ose zvířete do středu trojúhelníku, jehož vrcholy jsou *protuberencia occipitalis* a *ala atlantis*. po vytažení mandrénu necháme odkapat mozkomíšní mok.

Kaudální

U kaudální punkce si počínáme obdobně, zvíře je ve flexi, čímž zlepšíme přístup do meziobratlového prostoru. Jehlu zavádíme mezi spinálními výběžky 4. a 5. nebo 5. a 6. bederního obrátle u psa, u koček L6-L7.

Odběr synovie = Arthrocentéza

Odběr se provádí na sedovaném pacientovi, nebo pacientovi v celkové anestezii. Používáme jehly 21-23G a 2ml stříkačky. Níže uvádíme nejčastější místa punkce kloubů u psů a koček.

Punkce ramenního kloubu

Ramenní kloub punktujeme v neutrální pozici. Nahmatáme si *acromion* a jehlu zavádíme těsně kaudovětrálně od něj směrem do kloubní štěrbin.

Punkce loketního kloubu

Loketní kloub punktujeme ve flexi (cca 45°) laterálně z kaudální strany, Palpujeme laterální kondylus humeru a olekranon. Jehlu zavádíme rovnoběžně s podélnou osou ulny mezi laterální kondylus a *processus anconeus*.

Punkce antebrachiokarpálního kloubu

Tento kloub je velmi dobře přístupný, provedeme maximální flexi karpu a jehlu zavádíme z dorzální plochy kloubu mediálně od šlachy společného natahovače prstu a *v. cephalica* a laterálně od šlachy *musculus carpi radialis* kolmo do kloubní štěrbin. Při zvýšené náplni bývá palpačně i adspekčně zřejmé kloubní pouzdro.

Punkce kyčelního kloubu

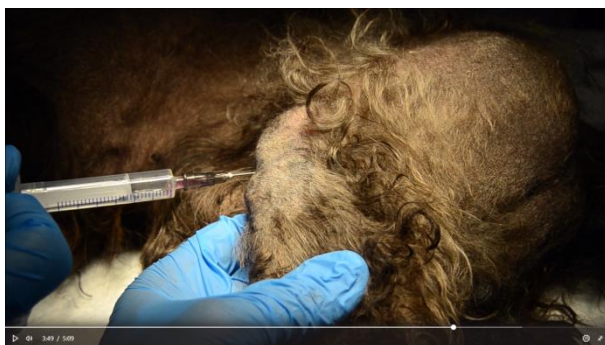Punkce kyčelního kloubu je obtížná pro hlubokou lokalizaci kloubu a malé kloubní pouzdro. U artrózy kyčelního kloubu je punkce snazší. Vypalpujeme trochanter a jehlu zavádíme těsně kraniálně od něj k acetabulárnímu okraji. Pomocí mírné abdukce více otevřeme prostor mezi hlavicí femuru a acetabulárním okrajem a jehlu zavedeme do kloubní štěrbin.

Punkce kolenního kloubu

Kolení kloub punktujeme mediálně od *ligamentum patellae femoris* z kraniální strany směrem mezi kondyly femuru přes kloubní tuk.

Punkce tarzálního kloubu

Punkce talokrurálního kloubu je většinou snadná. Flexí a extenzí vypalujeme kloubní štěrbinu. Jehlu zavádíme v neutrální pozici kloubu z dorzolaterální strany mediálně od hmatatelného laterálního maleolu fibuly plantaromediálním směrem.



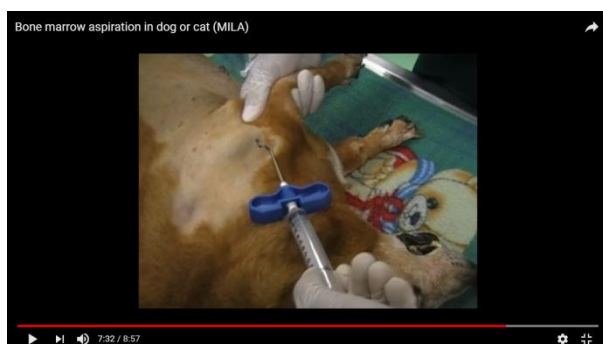[Arthrocentéza](#) (Zdroj: autoři)

Odběr kostní dřeně

Odběr kostní dřeně je u psů a koček důležitým diagnostickým krokem v diagnostice nemocí hemopoézy a neoplazií a nutný pro následnou cílenou terapii a prognózu.

Aspirace kostní dřeně

Odběr kostní dřeně provádíme speciálními odběrovými jehlami (Klimma, Jamschidiho) se silnou stěnou a stiletem. U psů může být kostní dřeň odebrána z jakékoliv větší dlouhé kosti (pánev, žebra,..), preferováno bývá dorzální křídlo kyčelní kosti nebo kraniální strana proximálního humeru, u koček se preferuje femur. U psů se odběr provádí v sedaci a lokální anestezii (opich místa odběru až na periost), u koček v celkové anestezii.



[Aspirace kostní dřeně](#) (Zdroj: YouTube)

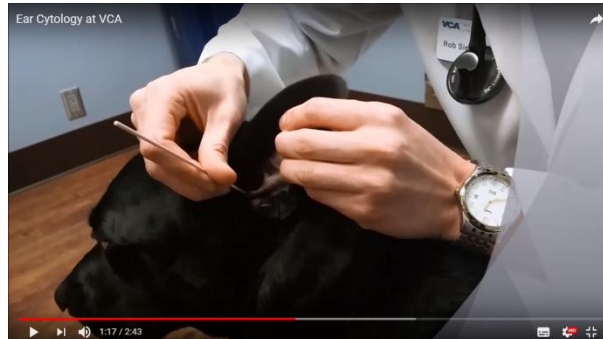Biopsie kostní dřeně

K biopsii používáme Jamshidiho jehlu. Odběr se provádí obdobně jako při aspiraci. Mandrén vytáhneme při kontaktu s kostí a dále pokračujeme kroutivými pohyby. Pak jehlu vytáhneme a vzorek vytlačíme mandrémem.

Výtěry

Ušní výtěr

Výtěr ucha se u psů a koček používá velmi často. Technika odběru je stejná pro všechny druhy zvířat.



[Ušní výtěr](#) (Zdroj: YouTube)

Výtěr rekta

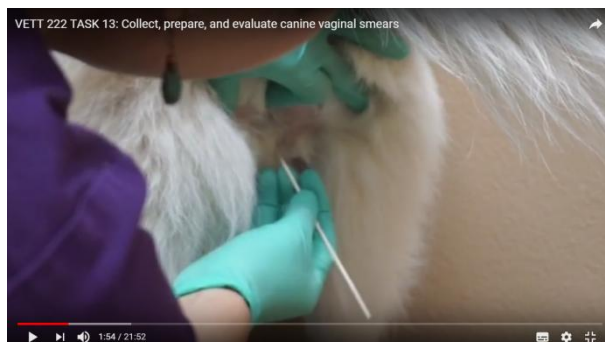Rektální výtěr se používá v diagnostice bakteriálních nemocí GIT. Můžeme provést výtěr pro mikrobiologické vyšetření pomocí odběrové soupravy do půdy dle Amiese. Častěji se v klinické praxi psů provádí výtěr vatovým tamponem, který pak otiskneme na podložní sklíčko a obarvíme pro cytologické vyšetření. Můžeme tak posoudit různorodost střevní mikroflóry, která je u zdravého zvířete pestrá a v rovnoměrném zastoupení (koky, tyčky, sporulující bakterie). U postiženého zvířete převládá jeden typ bakterií. Můžeme také pozorovat kampylobakterodní bakterie, které svým tvarem připomínají letícího racka. Psa nebo kočku fixujeme nedominantní rukou za kořen ocasu a druhou zavádíme tampón a provádíme odběr.

Výtěr spojivky a rohovky

Výtěr spojivky a rohovky se u psů a koček provádí obdobně jako u jiných zvířat při diagnostice infekčních nemocí oka.

Výtěr pochvy

Na rozdíl od jiných druhů zvířat, výtěr pochvy se u fen hojně využívá pro vaginální exfoliativní cytologii. Tímto vyšetřením můžeme určit fázi pohlavního cyklu a plánovat termín krytí či umělé inseminace (vhodné upřesnit stanovením progesteronu). Tímto vyšetřením můžeme ale diagnostikovat i zánětlivá onemocnění a případně neoplazie. Výhodou je její jednoduchost. Stěr provádíme vatovým tamponem namočeným ve fyziologickém roztoku z dorzální části vagíny (při průkazu nechtěného krytí hledáme spermie na ventrální části) na stojícím zvířeti a valivým pohybem vzorek nanese na podložní sklíčko, které obarvíme pro cytologické vyšetření. Vzorky je nutno odebírat vždy nejdříve za dvanáct hodin po poslední manipulaci v pochvě. Při odběru dodržujeme zásady asepse. Vzorek lze také odebrat aspirací, výplachem, skleněnou tyčkou či prstem v gumové rukavici.



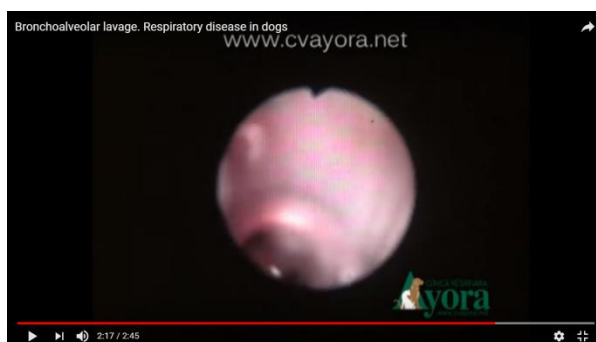[Vaginální výtěr](#) (Zdroj: YouTube)

Laváže

Bronchoalveolární laváž (BAL)

Pro provedení potřebujeme endoskopické vybavení (flexibilní endoskop o průměru 2,5 - 5 mm a délce 25 - 80 cm, ...), rozvěrač, aspirační/lavážní katetr, 500 ml teplého fyziologického roztoku, 20 ml stříkačku, jehlu 21G, mikroskopická sklíčka, sterilní odběrové zkumavky s EDTA.

BAL provádíme v celkové anestezii (injekční, nebo inhalační - nutno ale použít adaptér pro zavedení endoskopu skrz endotracheální rouru, nelze použít u příliš malých zvířat), vhodná je preoxygenace pacienta pomocí intranazálního katetru nebo inhalační masky. Pacienta umístíme do sternální polohy se zvednutou hlavou a nataženým krkem. Endoskop zavedeme do požadovaného místa odběru, pracovním portem zavedeme lavážní kateter, pomocí stříkačky vpravíme fyziologický roztok (20 ml u psů nad 10 kg, 10 ml u psů pod 10 kg a koček) a aspirujeme zpět. Pokud je potřeba, můžeme aplikaci a aspiraci 2x zopakovat.



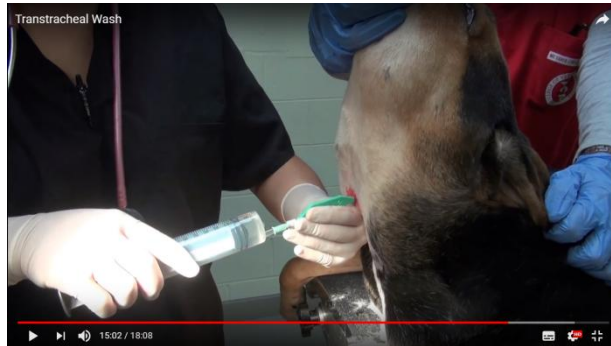
[Bronchoalveolární laváž](#) (Zdroj: YouTube)

Transtracheální aspirace (TTA)

K provedení potřebujeme holicí strojek, rukavice, antiseptika, stříkačku a jehlu s lokálním anestetikem, dlouhý intravenózní (over nebo through the needle) katétr, skalpel, teplý fyziologický roztok, trojcestný ventil, 10 ml nebo 20 ml stříkačky, mikroskopická sklíčka.

Pacienta sedujeme a dáme do sternální polohy se zvednutou hlavou. Místo odběru pečlivě vyholíme a připravíme jako operační pole. Poté k místu zavedení katétru do trachey aplikujeme

lokální anestetika (0,5 - 1 ml) po nastoupení lokální anestezie uchopíme tracheu a provedeme nad ní malou kožní incizi. Po zavedení katétru nasadíme stříkačku a aplikujeme fyziologický roztok v množství asi 0,5 ml/kg a aspirujeme zpět.



[Transtracheální aspirace](#) (Zdroj: YouTube)

Literární zdroje:

Veterinární oftalmologie, Kottman a kol. Noviko, Brno 2003

ISBN: 80-86542-03-3

Nemoci psa a kočky, 1. díl, 2. vydání, Svoboda a kol., Brno 2008

ISBN: 9788086542188

Nemoci psa a kočky, 2. díl, Svoboda a kol., Brno 2001

ISBN: 80-902595-3-7

Veterinární imunologie, Toman a kol., 2. vydání, Praha 2009

ISBN: 978-80-247-2464-5

BSAVA Guide to Procedures in Small Animal Practice, Nick Bexfield and Karla Lee

ISBN: 978-1-905-31967-1

BSAVA Manual of canine and feline neurology, third edition, Simon R. Platt and Natasha J. Olby

ISBN: 0-905214-74-9

BSAVA Manual of Canine and Feline oncology, third edition, Jane M. Dobson and B. Duncan X. Lascelles

ISBN: 978-1-905-31921-3

Vyšetření moči psa a kočky v klinické praxi, první vydání, Simona Kovaříková, B-V-M, 2014

ISBN: 978-80-905468-2-0

WSAWA Doporučení pro vakcinaci psů a koček

Methods for the euthanasia of dogs and cats: comparison and recommendations - World Society for the Protection of Animals, Louisa Tasker