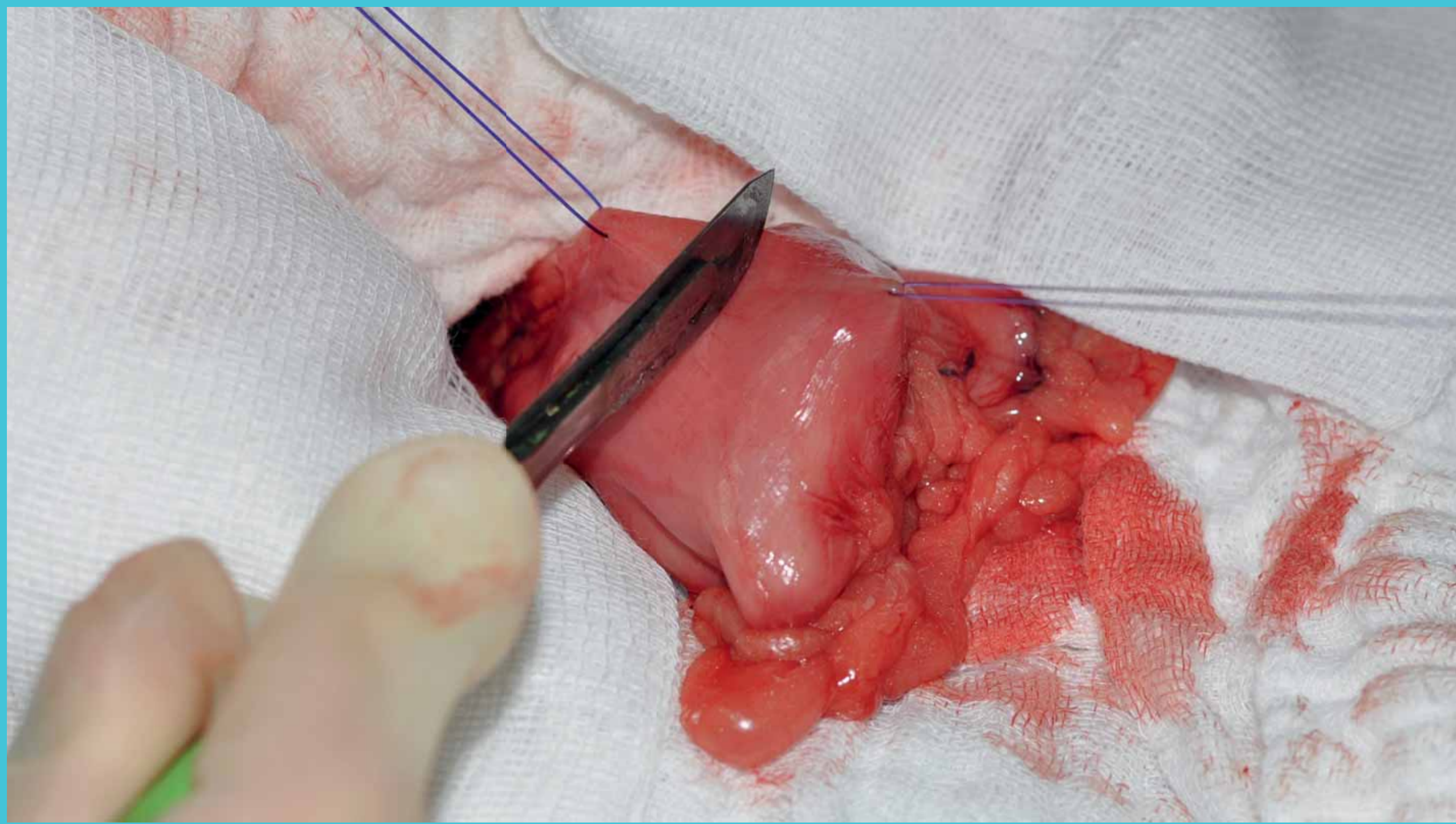
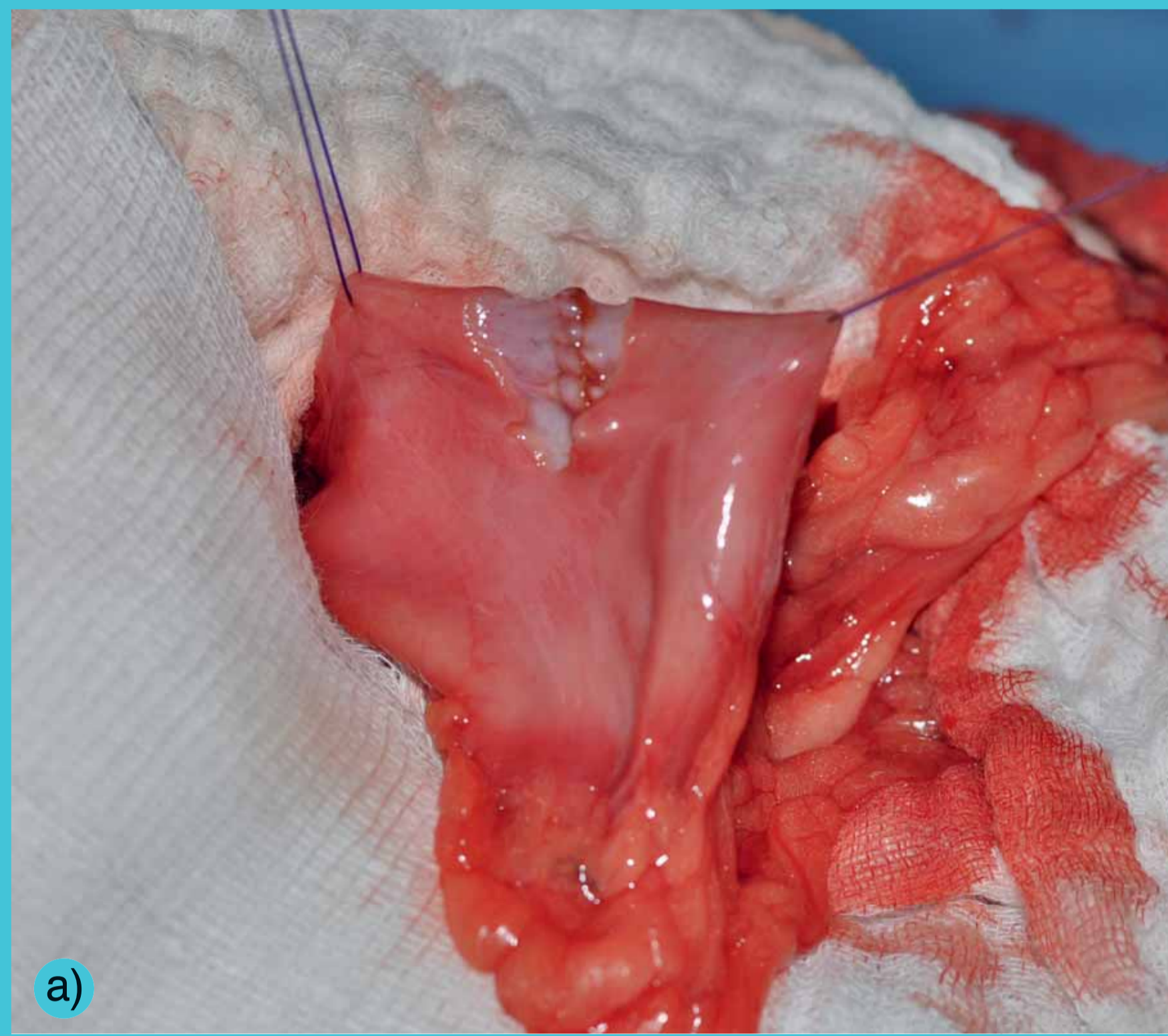


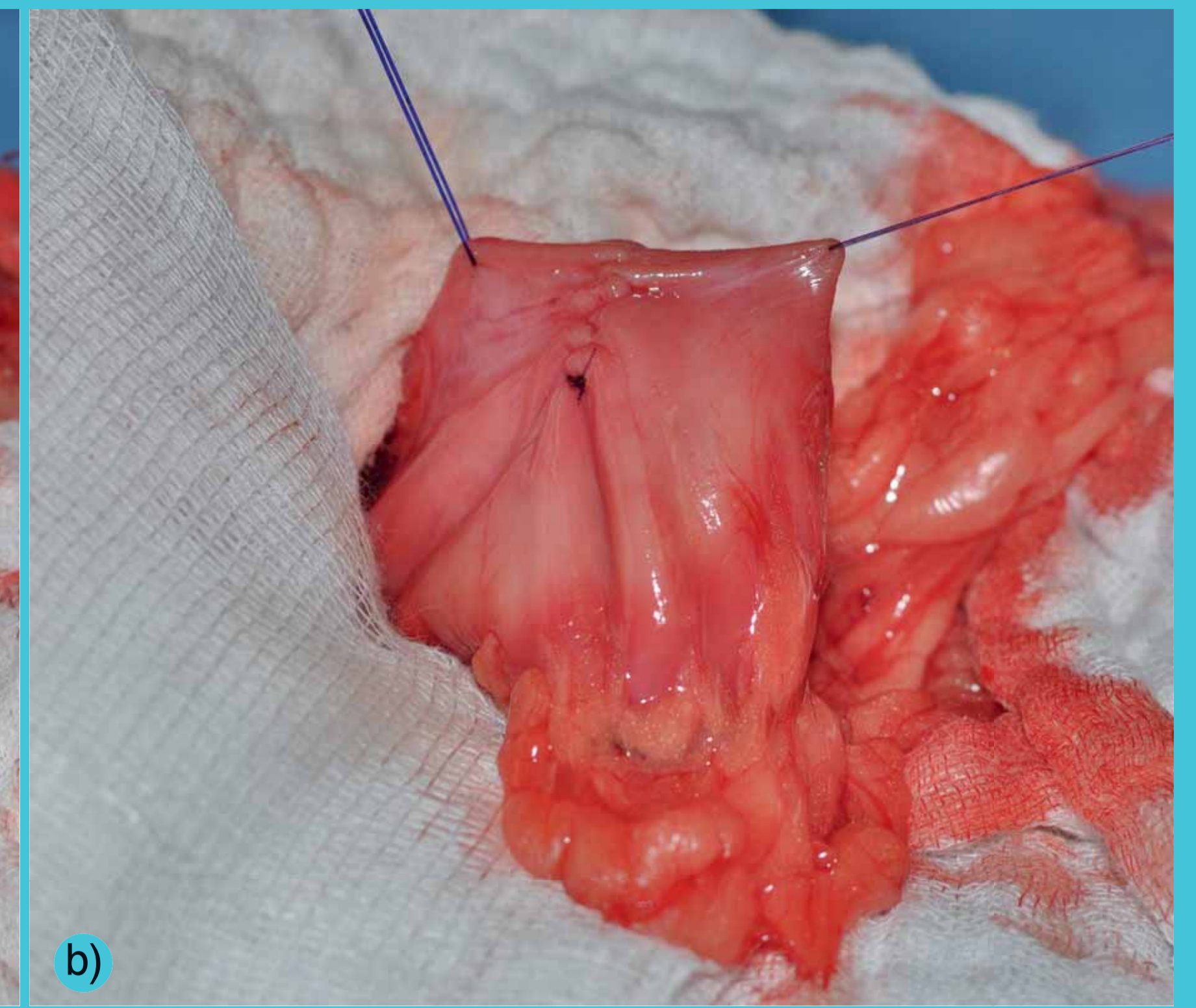
# Gastrotomie



Obr. 1 – Založení fixačních stehů a incize žaludku



a)

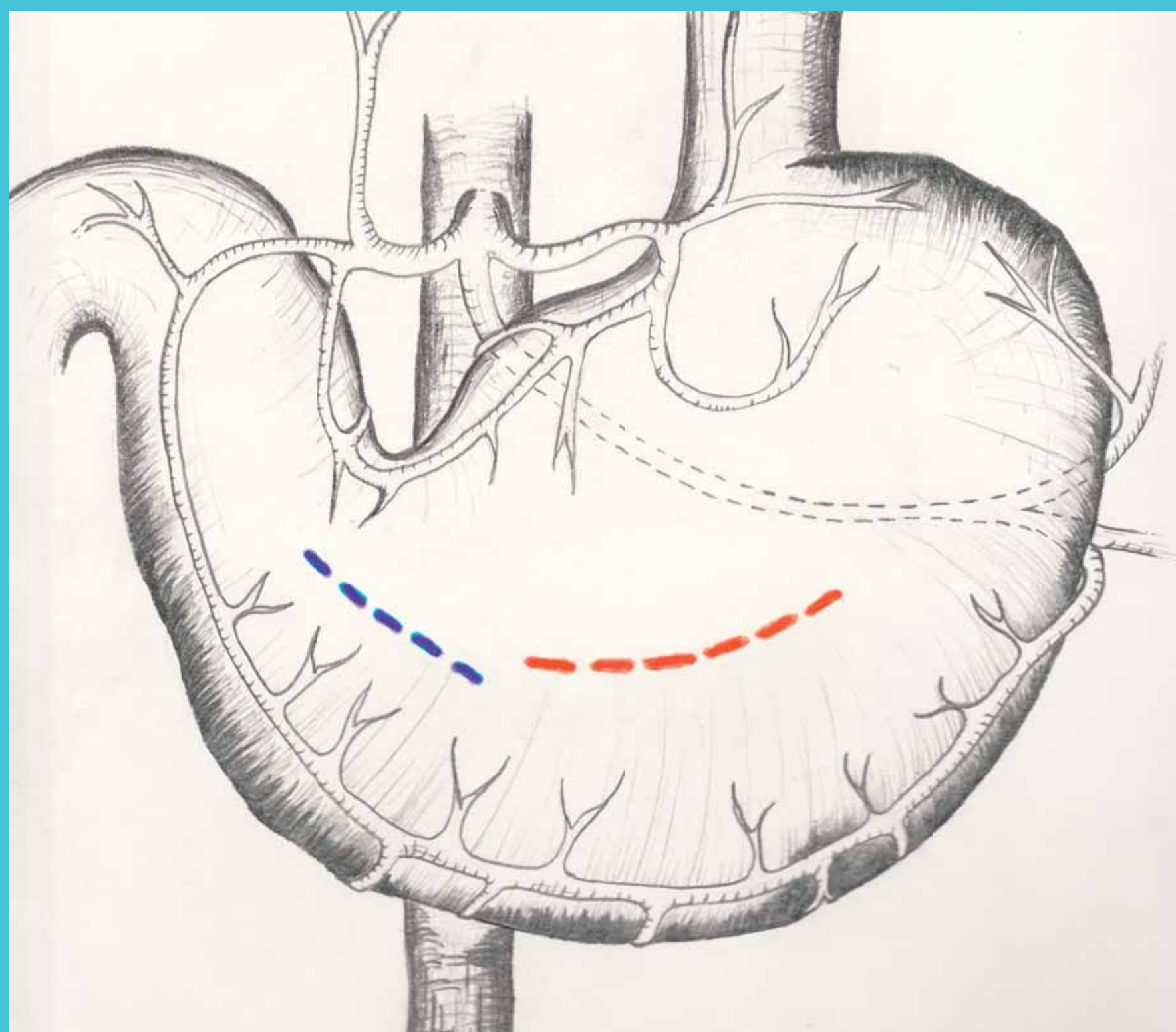


b)

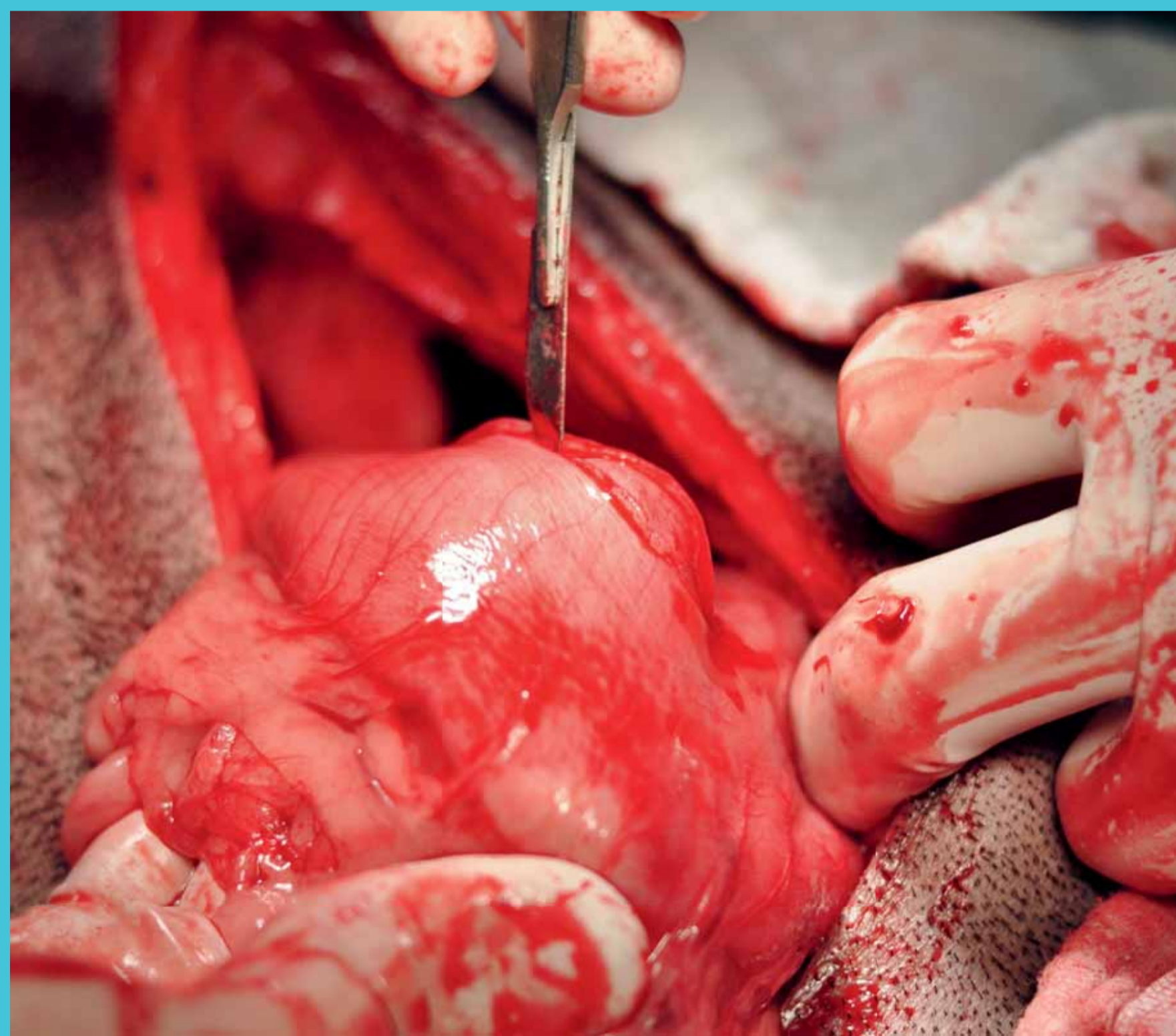Obr. 2 – Sutura ve dvou vrstvách:

- a) jednoduchý pokračovací steh mukózy a submukózy
- b) pokračovací invertující steh (Cushing/Amann/Lembert)

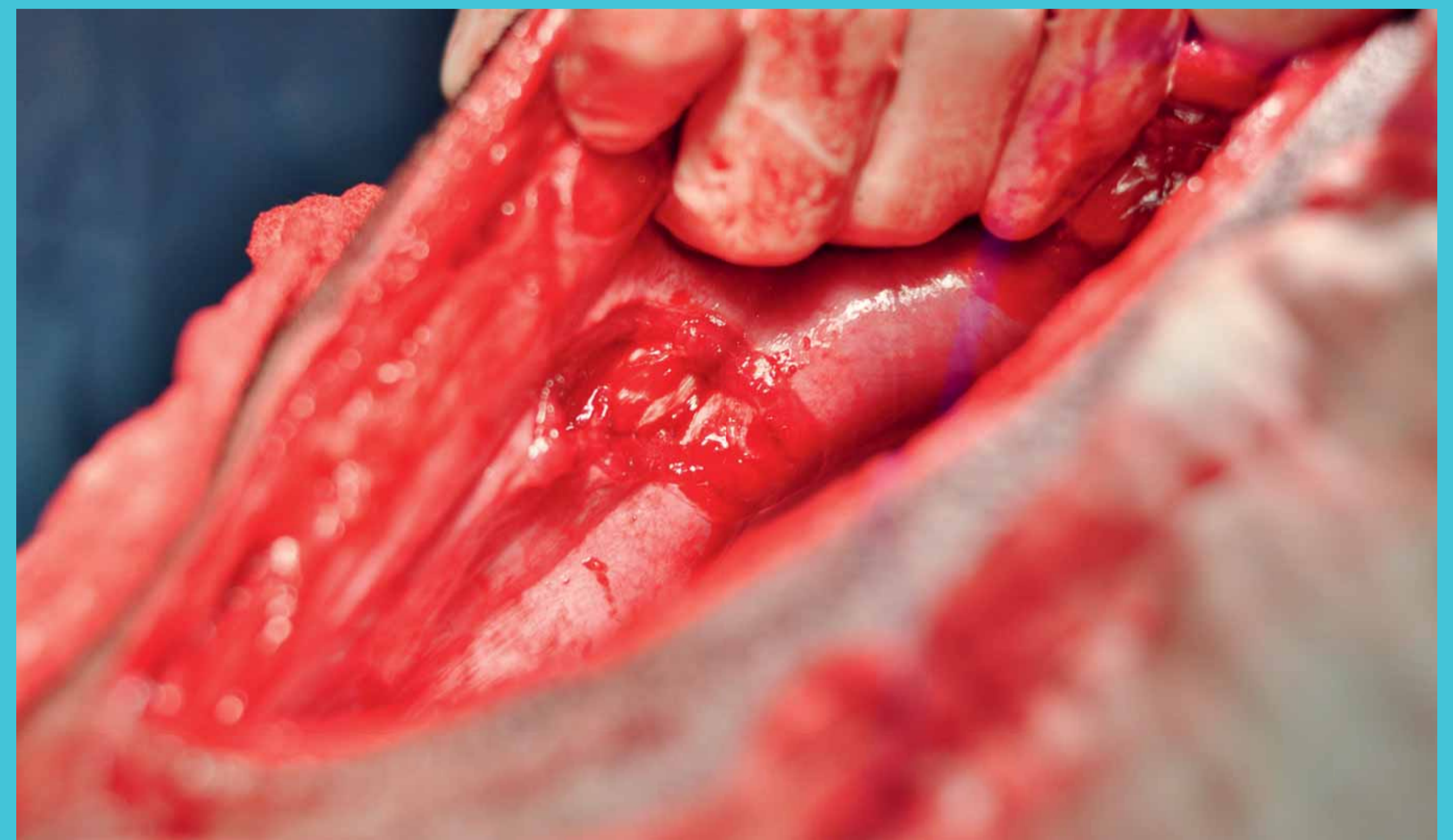# Gastropexe



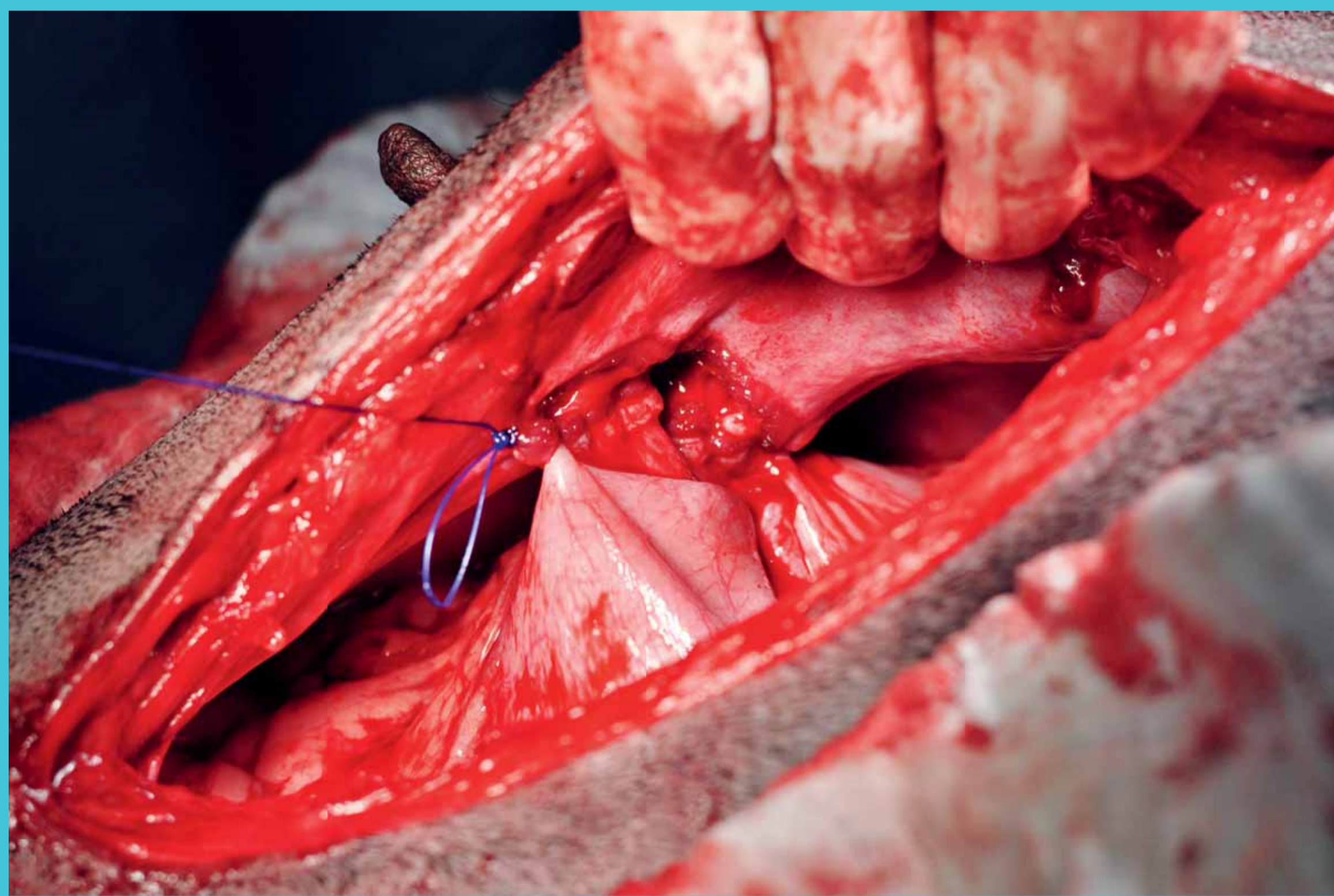
Lokalizace incize při **gastropexi** a **gastrotomii**



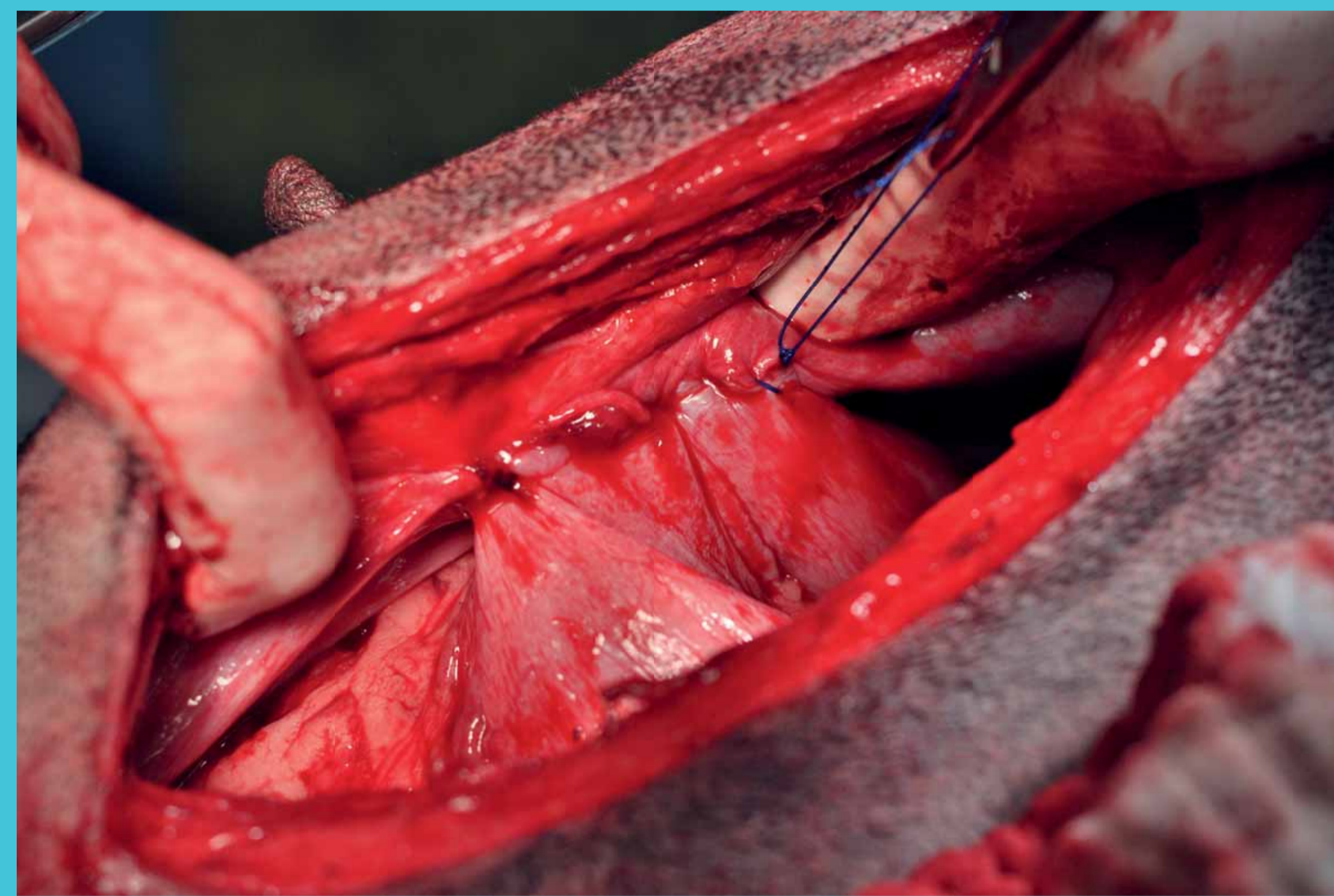
Obr. 1 – Incize seromuskulární vrstvy



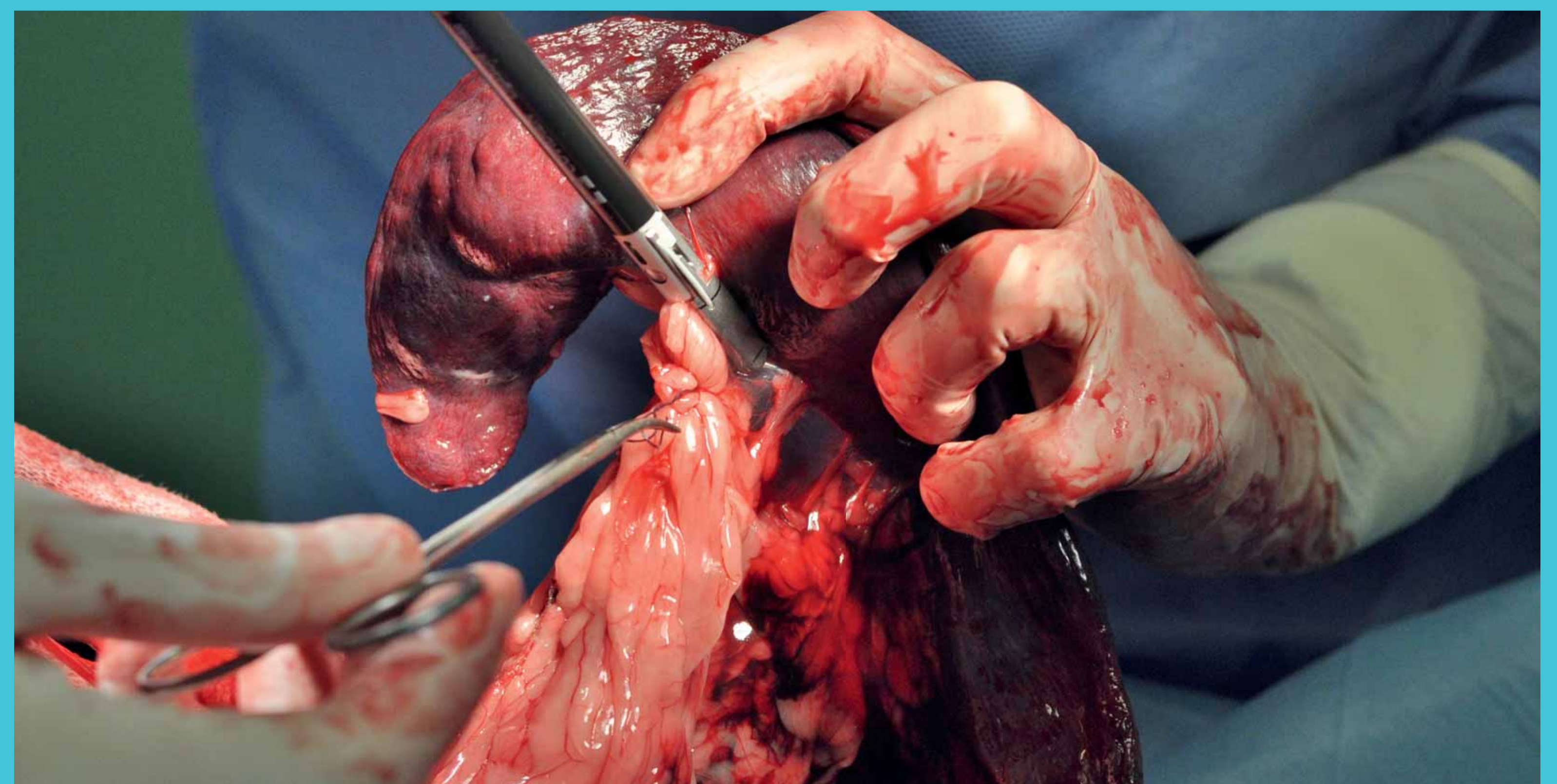
Obr. 2 – Incize peritonea a svaloviny břišní stěny



Obr. 3, 4 – Sutura okrajů incizí: pokračovací steh, nevstřebatelný/dlouhodobě vstřebatelný materiál, 3 až 4 metrický



# Splenektomie



Obr. 1 – Ligatura cév:  
vstřebatelný polyfilamentní materiál,  
2 až 4 metrický  
nebo použití Ligasure