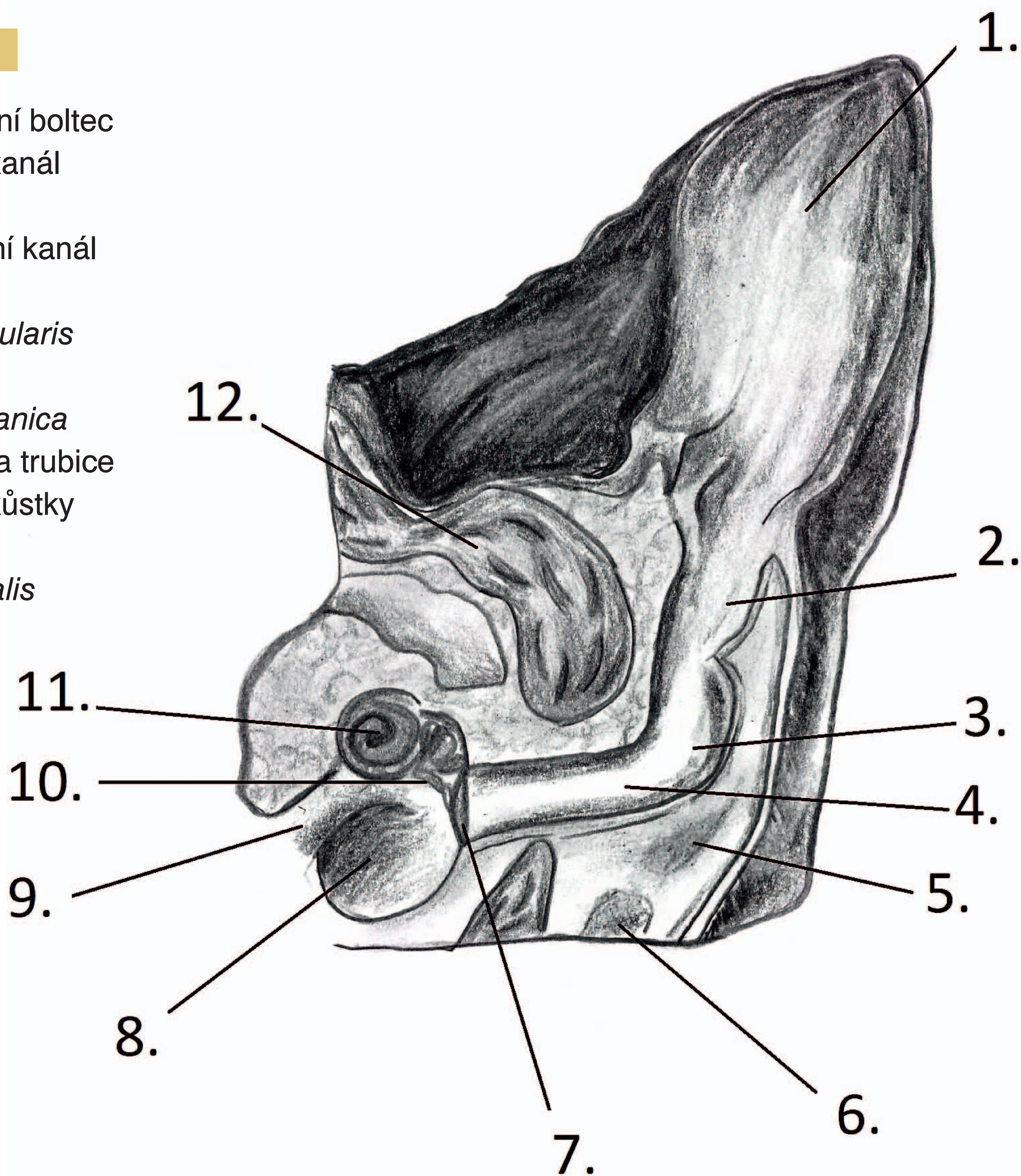


# Chirurgie uší

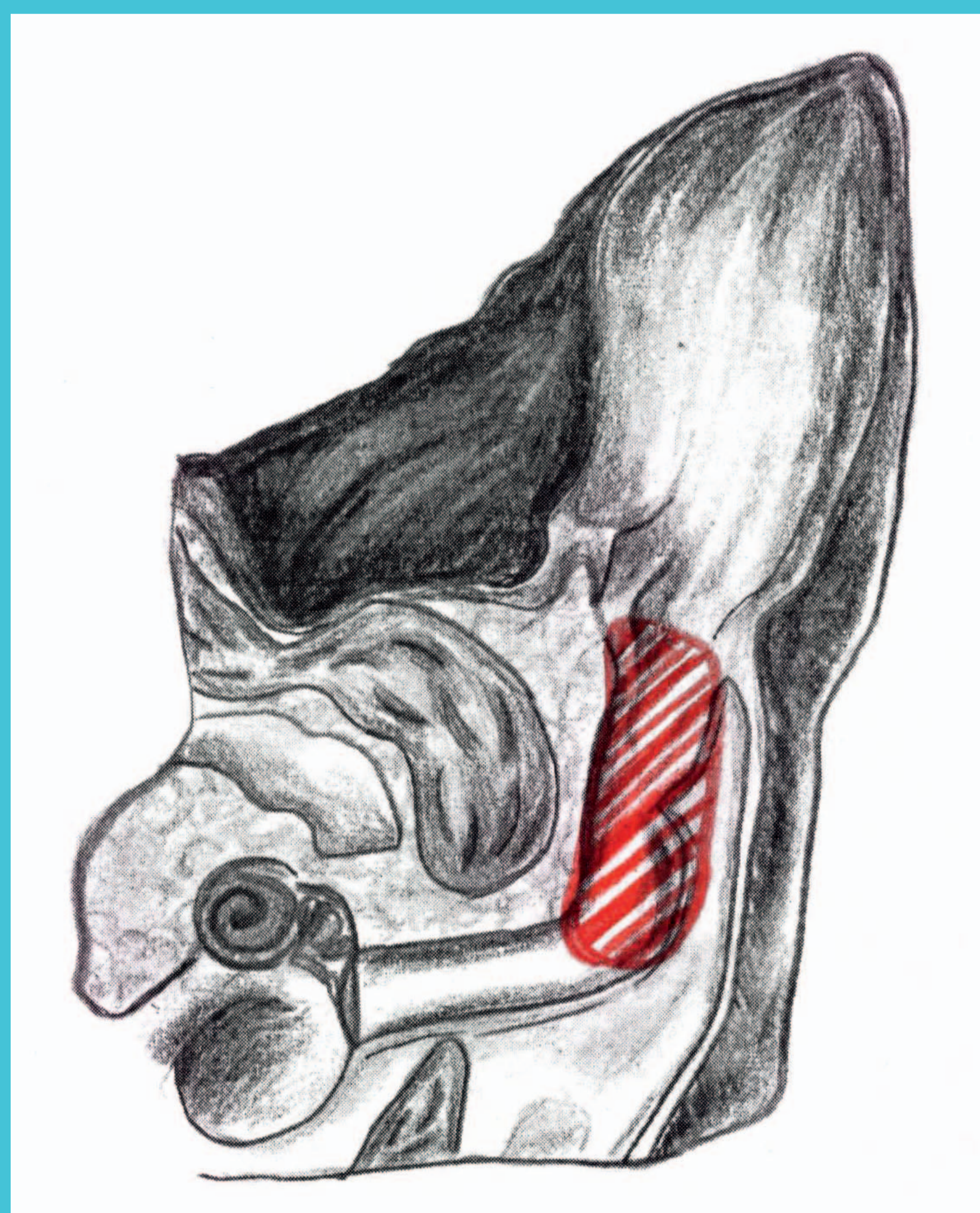
## ANATOMIE

1. *Pinna* – ušní boltec
2. Vertikální kanál
3. Kolínko
4. Horizontální kanál
5. *Gl. Parotis*
6. *Gl. Mandibularis*
7. Bubínek
8. *Bulla tympanica*
9. Eustachova trubice
10. Sluchové kůstky
11. *Cochlea*
12. *M. temporalis*

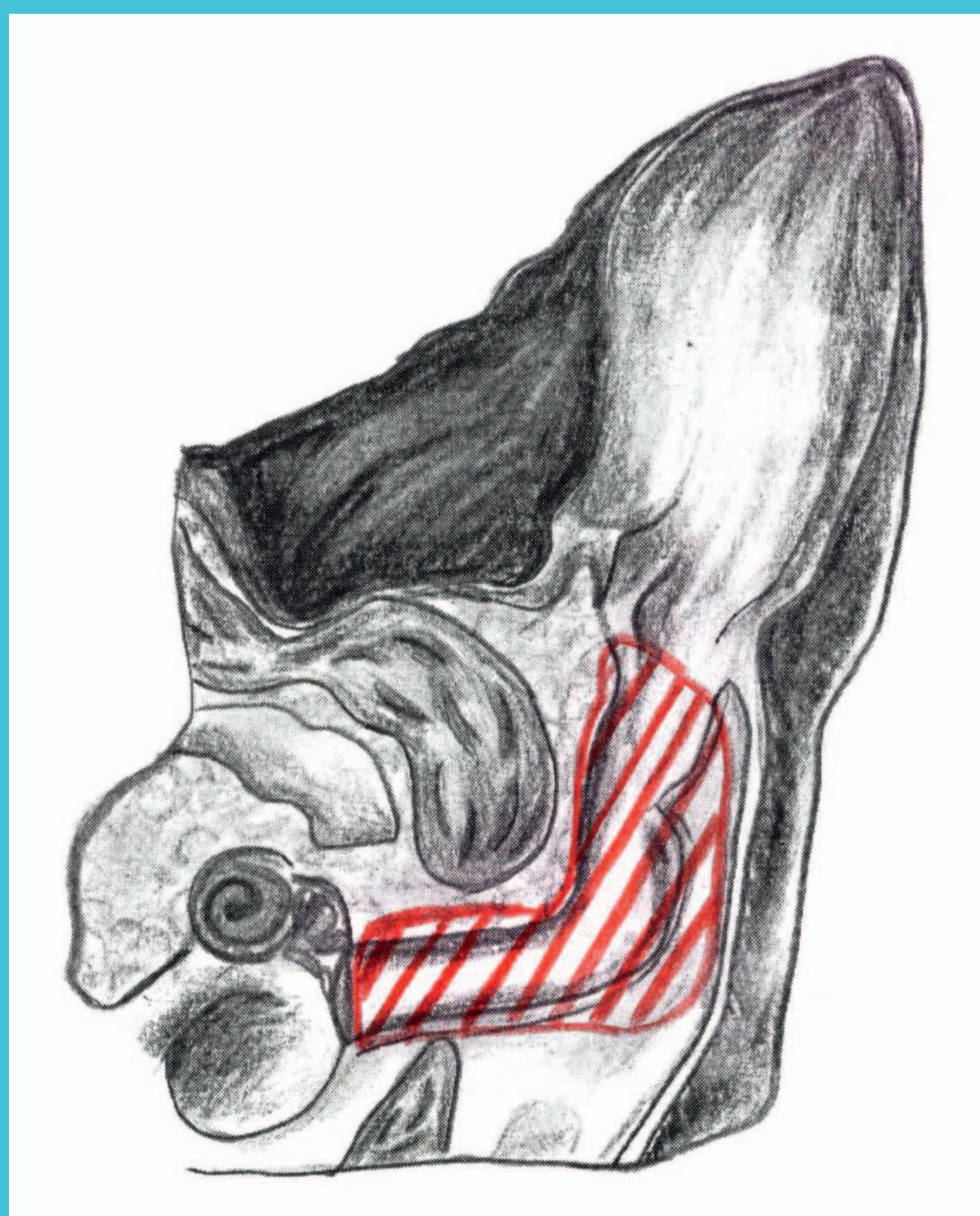


## CHIRURGICKÉ TECHNIKY

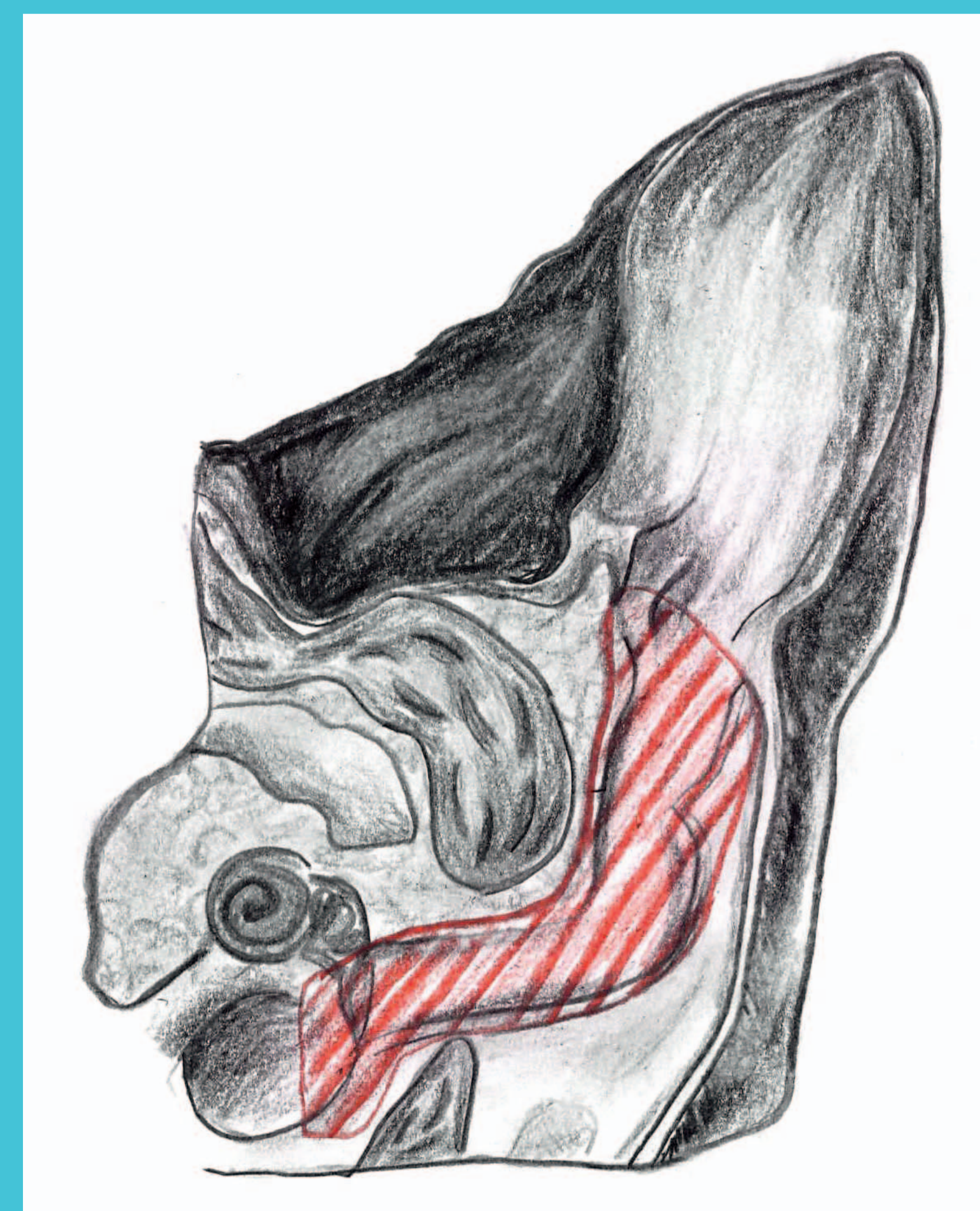
Resekce zvukovodu



Ablace zvukovodu



Totální ablace zvukovodu + laterální osteotomie bulla tympanica



# Chirurgie uší

## OTHEMATOM

= nahromadění krve mezi kůží ušního boltce a chrupavkou

### Etiologie

- tupé trauma ucha (úder, intenzivní třepání)
- nejčastěji z důvodu jiného primárního onemocnění (otitis externa, cizí těleso,...)

### Terapie

- nechat othematom zorganizovat 10–14 dní a léčit vyvolávající příčinu (otitis externa), lokálně aplikovat Heparoid mast

#### a) konzervativní terapie

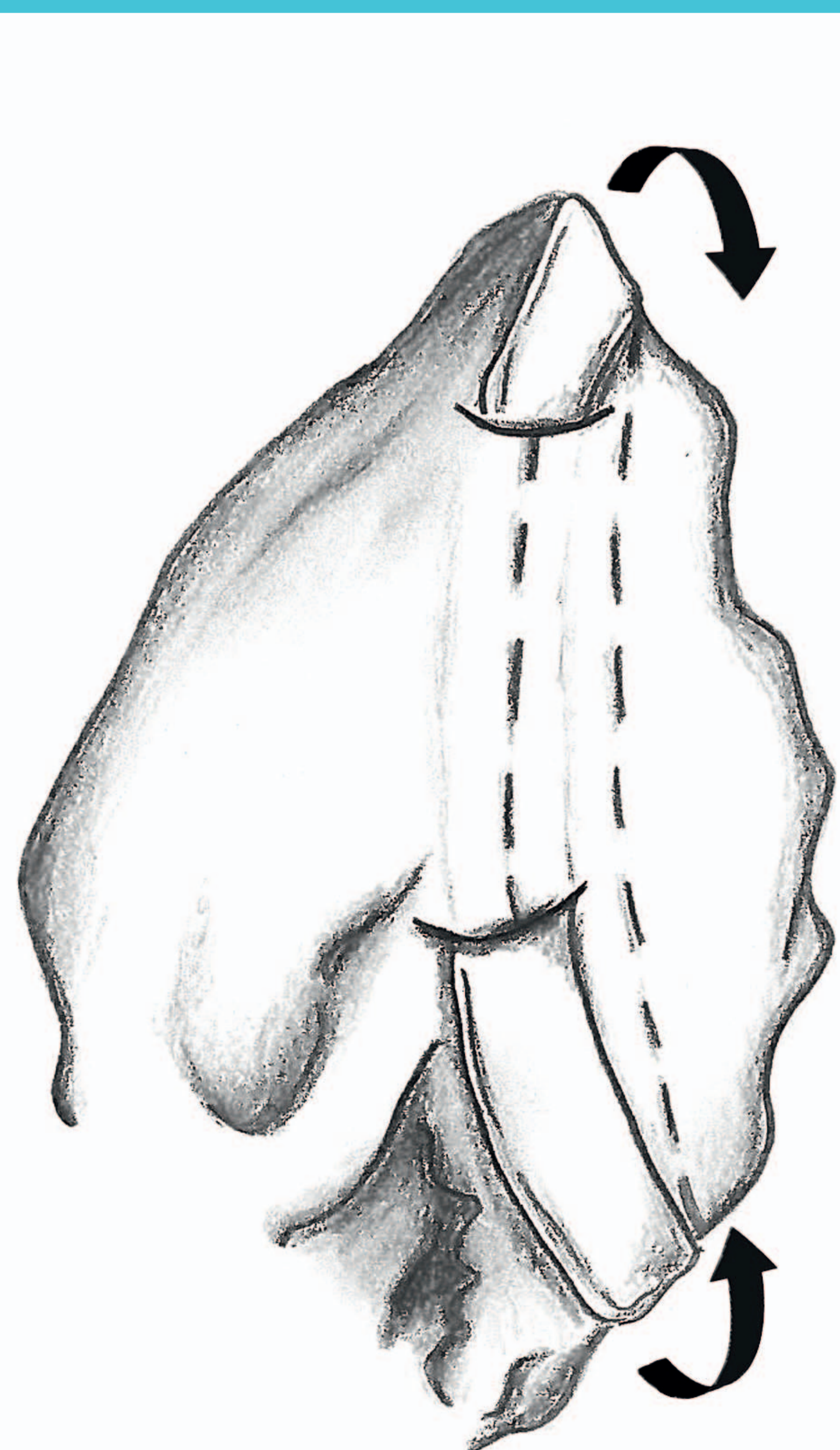
1. Odsátí hematomu
2. Odsátí hematomu s aplikací depotních kortikosteroidů

#### b) chirurgická terapie

## CHIRURGICKÁ TERAPIE

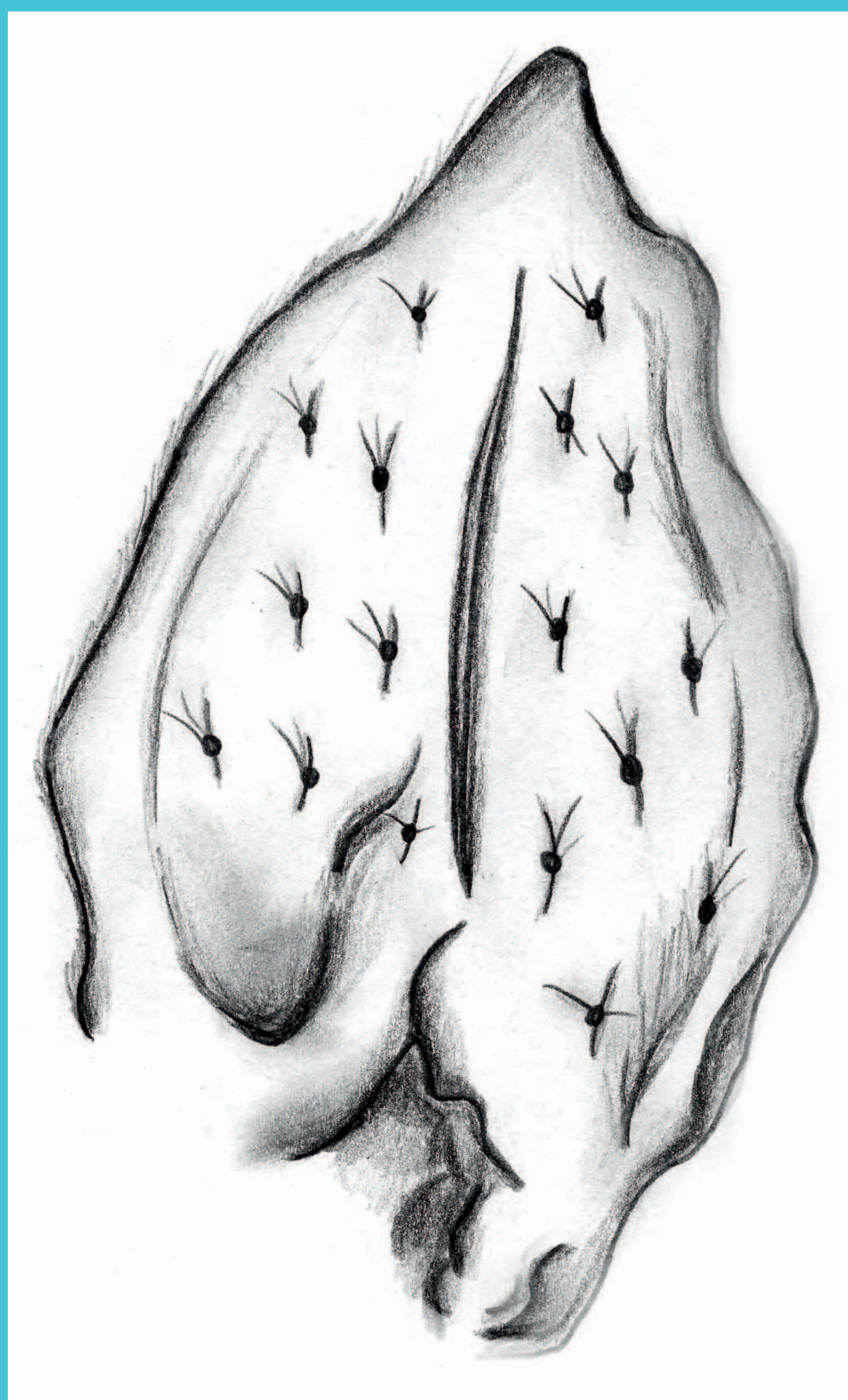### 1. Drenáž

- incize hematomu v proximální a distální části, zavedení rukavicového drénu




### 2. Incize s prošitím

- incize na vnitřní straně ušního boltce, ve středu podél celé délky othematomu
- prošití vnitřní strany ušního boltce v celé délce jednotlivými uzlíčkovými stehy



### 3. Incize s vypodložením

- incize na vnitřní straně ušního boltce, ve středu podél celé délky othematomu
- přišití podložní vrstvy po stranách incize



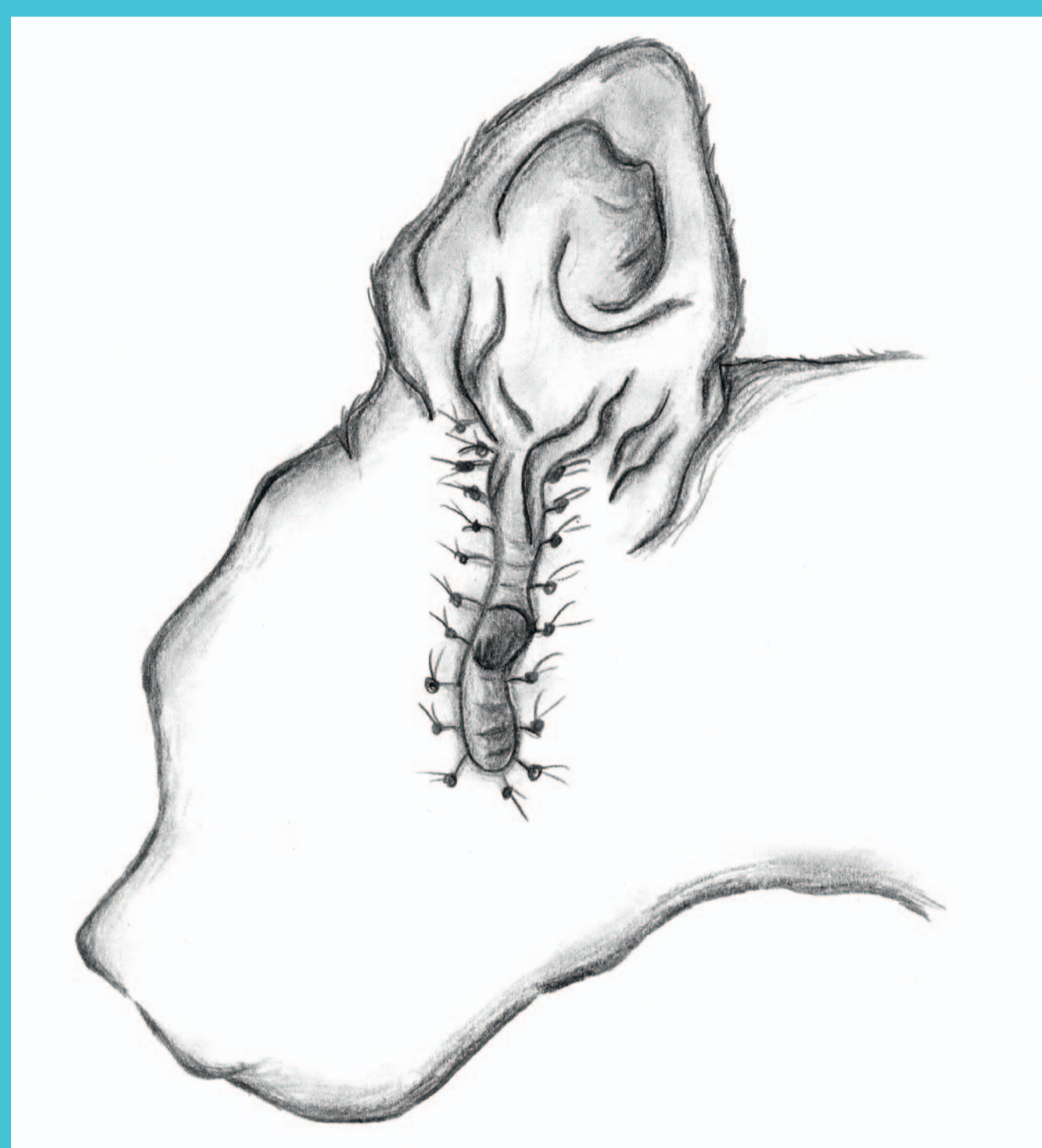
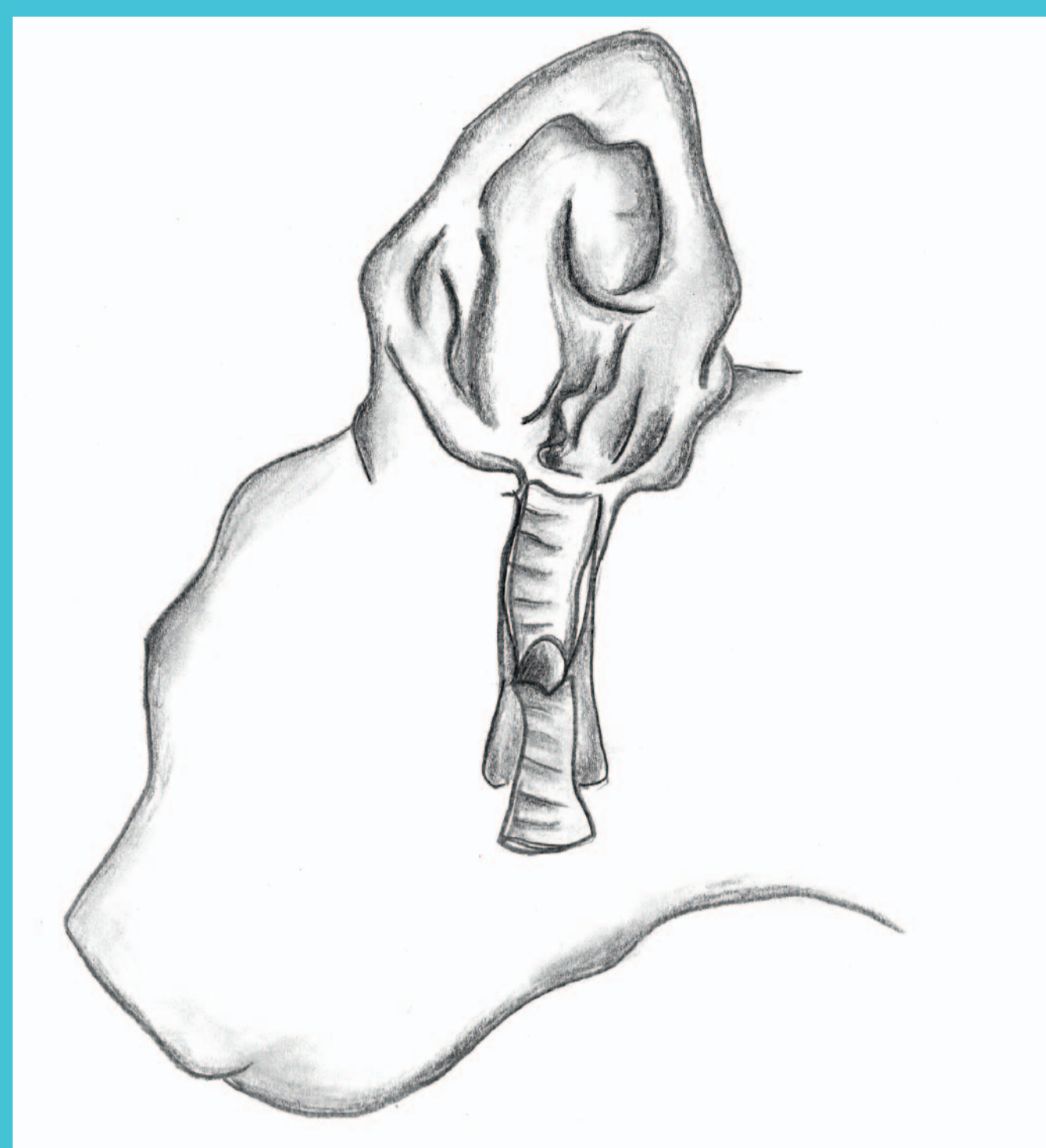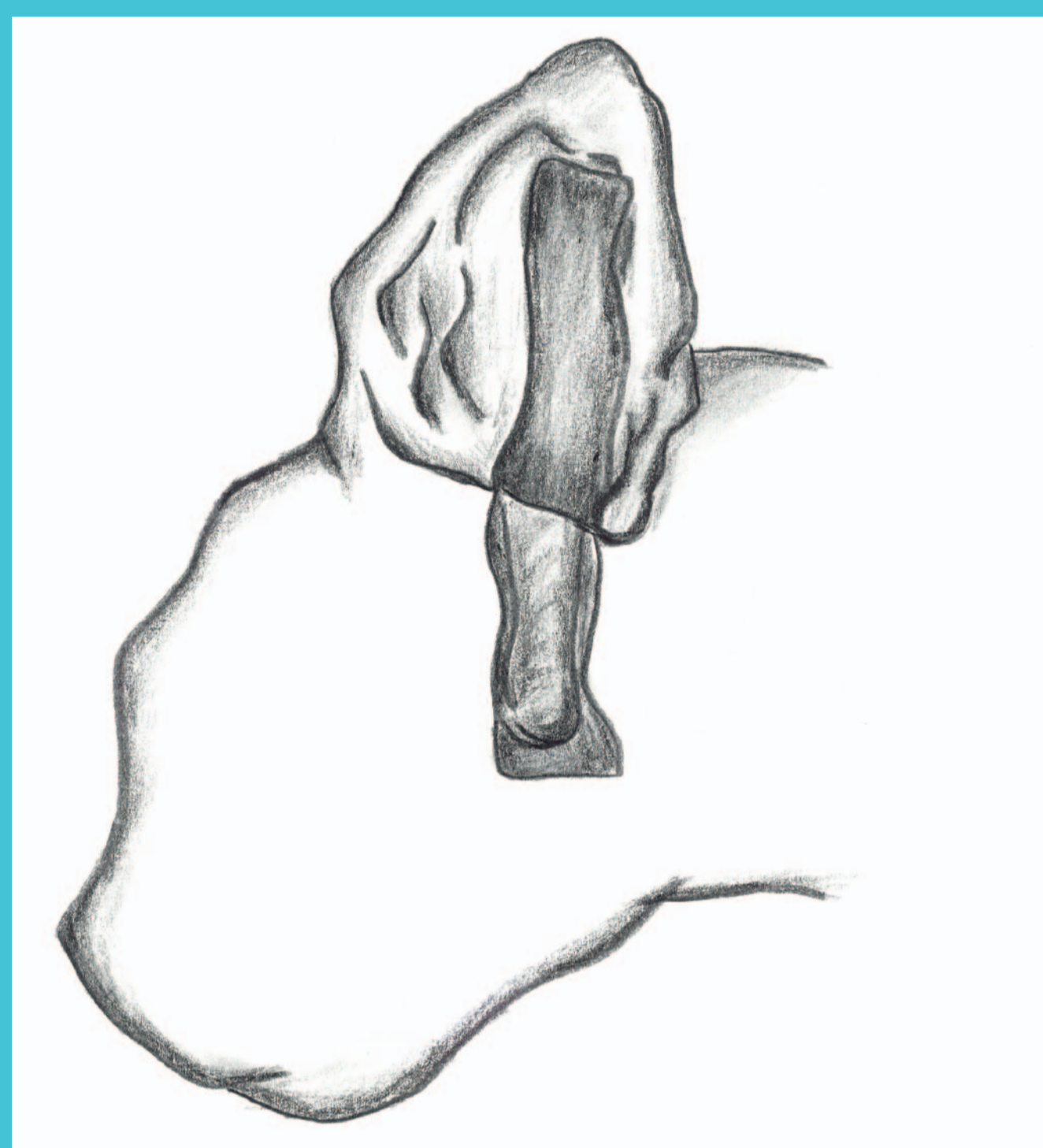
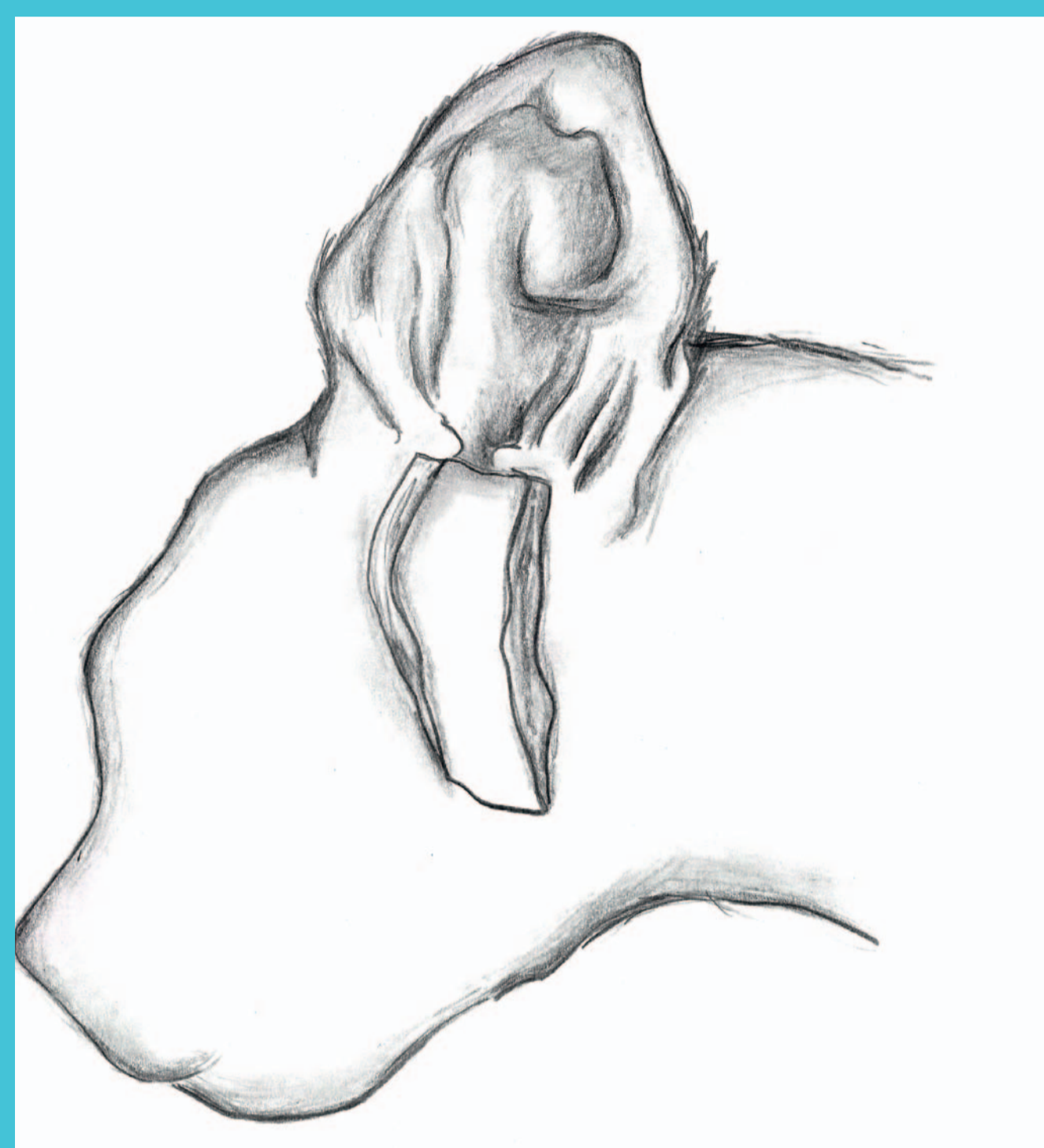
# Chirurgie uší

## RESEKCE ZVUKOVODU

- pomocná metoda při řešení chronických otitid
- otevření vertikální části zvukovodu

### Indikace:

- rekurentní otitidy s minimální hyperplazií epitelu vertikálního kanálu
- tumory vertikálního kanálu
- striktury vertikálního kanálu následkem chronických zánětů



### Postup:

1. Provedeme dvě paralelní incize nad vertikální částí zvukovodu

2. Spojíme incize ve ventrální části, odpreparujeme kožní lalok dorzálně, odhalíme chrupavčitou stěnu vertikálního kanálu

3. Provedeme incizi vertikálního kanálu po kraniálním a kaudálním okraji až po kolínko, lalok chrupavky vertikálního kanálu směřuje ventrálně, odstraníme přebytečný kožní lalok

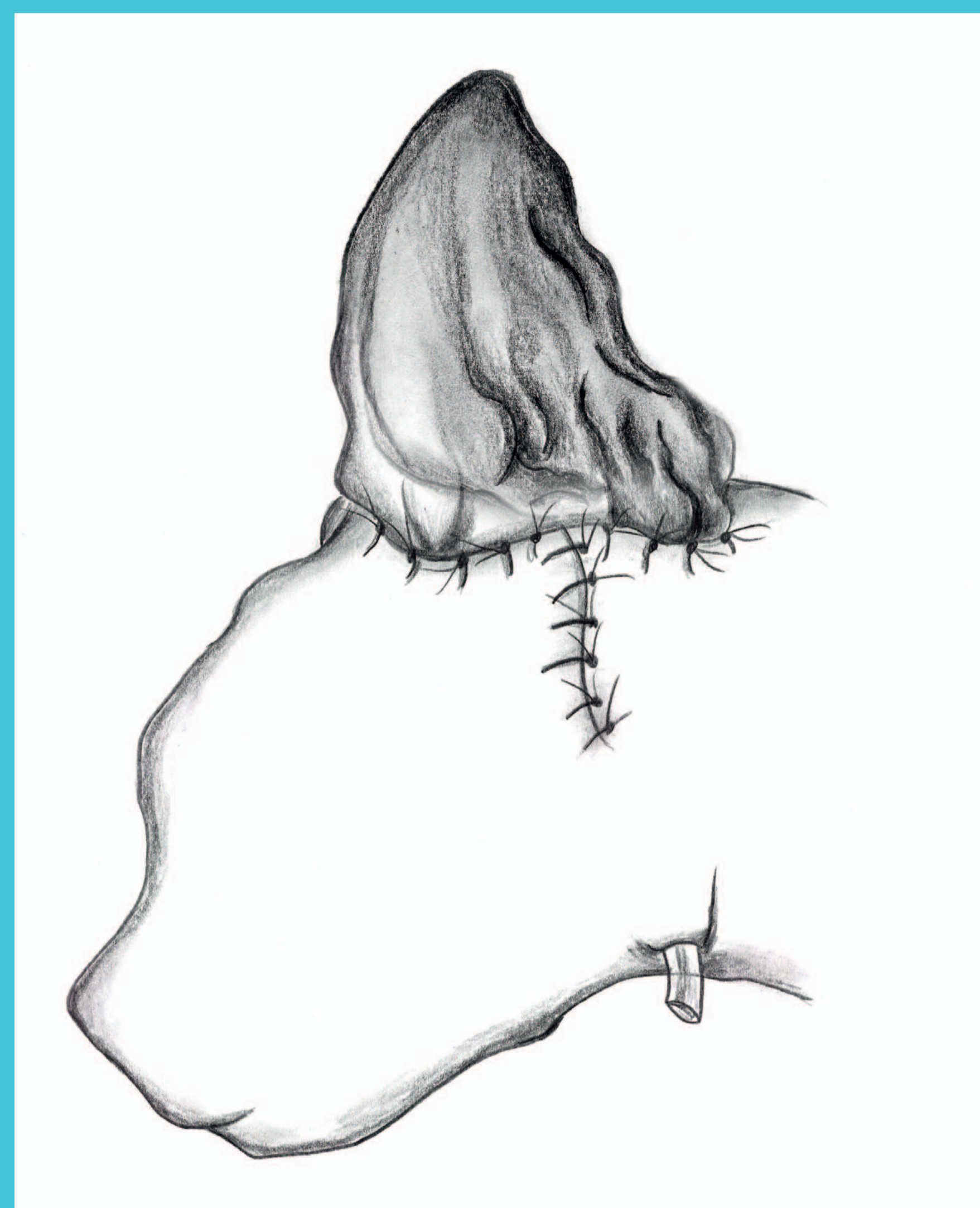
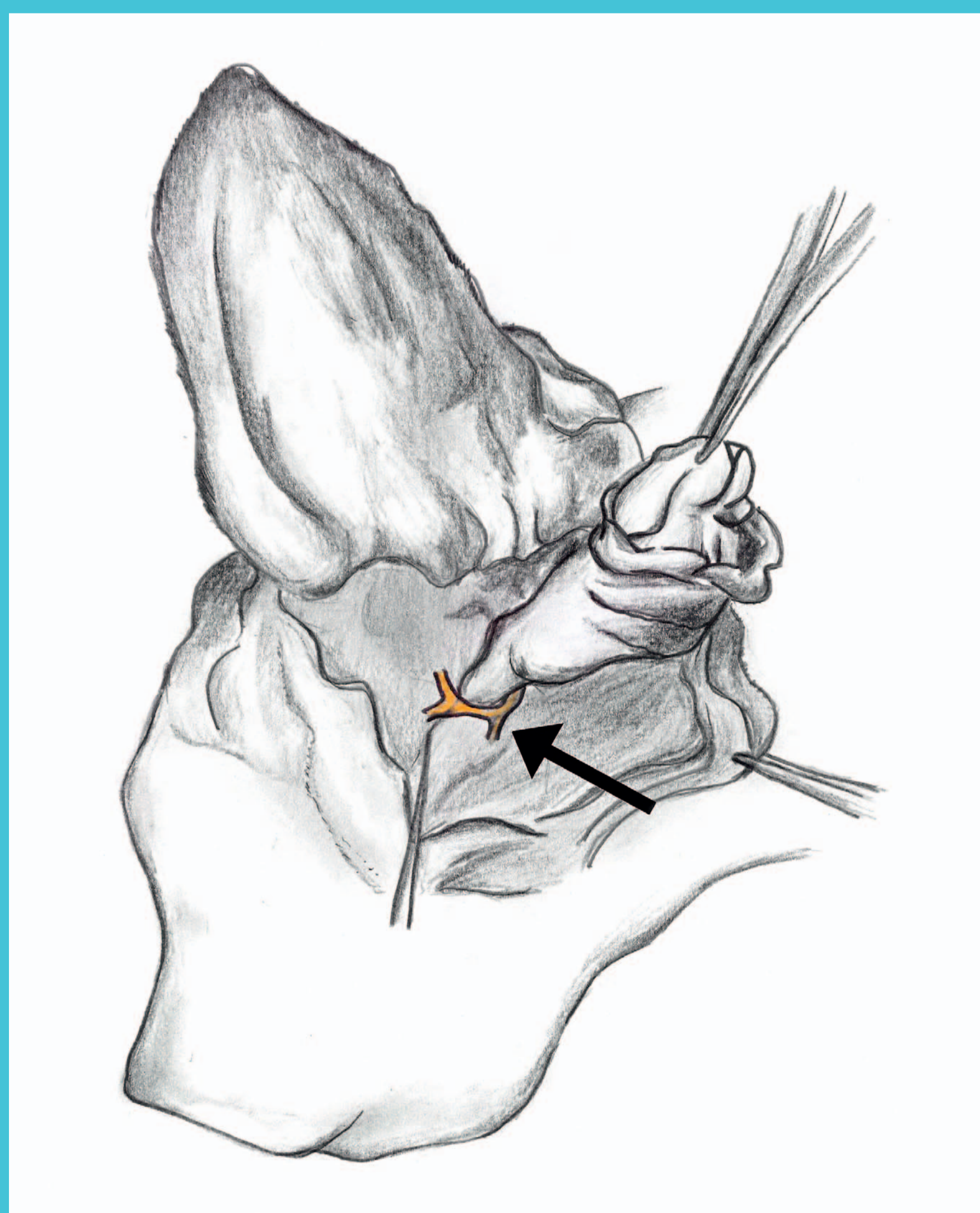
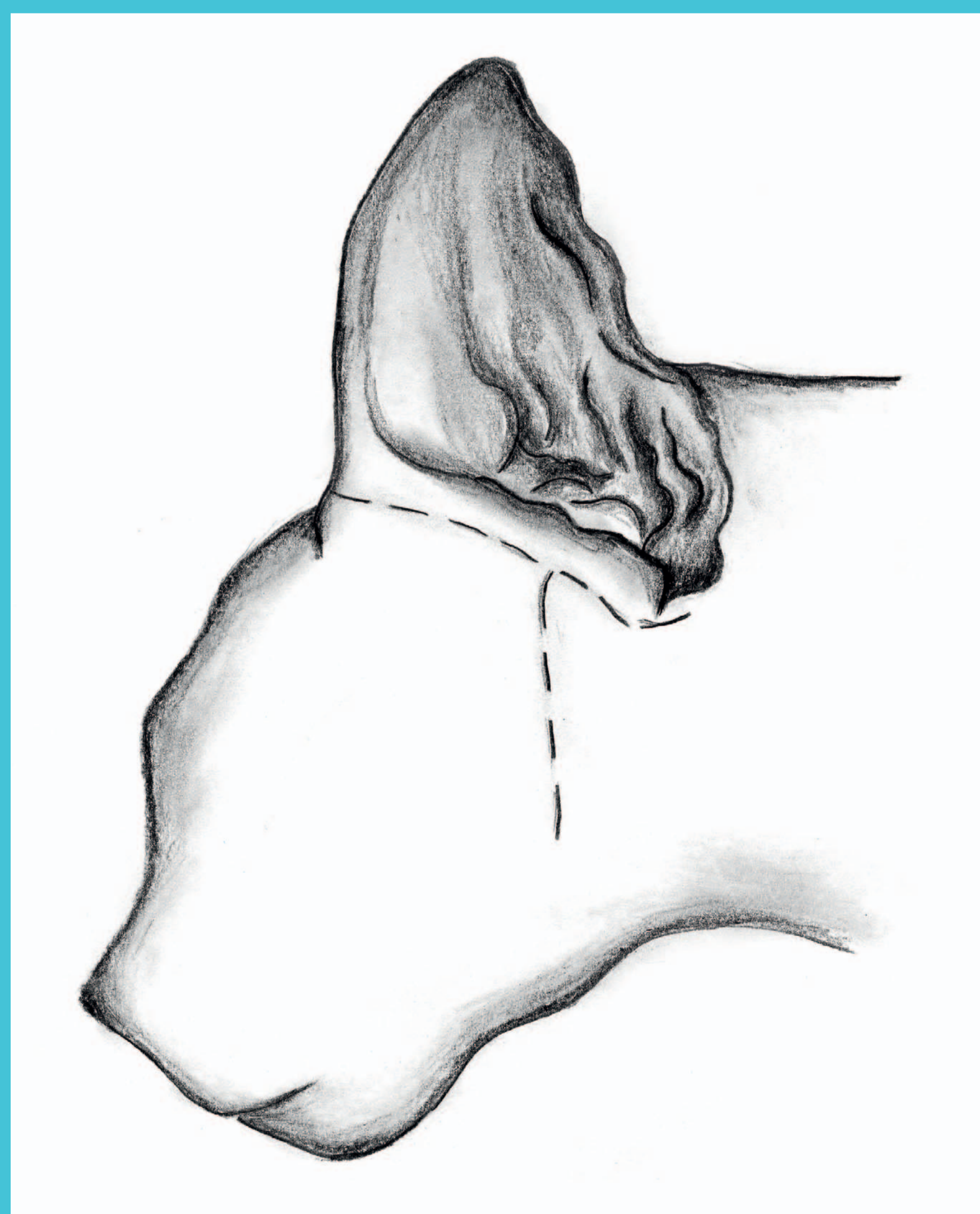4. Provedeme suturu podkoží a suturu výstelky zvukovodu ke kůži jednotlivými uzlíčkovými stehy

## TOTÁLNÍ ABLACE ZVUKOVODU

- Odstranění celého zvukovodu
- Současně s osteotomií *bullae tympanicae*

### Indikace:

- chronická otitis externa neodpovídající na medikamentózní terapii
- hyperplazie výstelky zvukovodu postihující horizontální kanál
- tumory zvukovodu
- otitis media – vždy s osteotomií *buly*!



### Postup:

1. Provedeme incizi ve tvaru „T“ podél tragu a ventrálně na cca 1–1,5 délky vertikálního zvukovodu

2. Vypreparujeme vertikální a horizontální kanál a disekujeme jej u vstupu do tympanické buly; případně provedeme osteotomii tympanické buly (šipka = *n. facialis*)

3. Provedeme suturu podkoží a kůže, případně i drenáž